M20280

G.M 3268

Die

erste Ausrottung

eines

Polypen in der Kehlkopfshöhle

durch Zerschneiden

ohne blutige Eröffnung der Luftwege

nebst

einer kurzen Anleitung zur Laryngoskopie

von

Victor v. Bruns,

Doctor der Medicin und Chirurgie,
Professor der Chirurgie und chirurgischen Klinik in Tübingen,
Ritter des Ordens der württembergischen Krone, des grossherzoglich badischen Ordens vom Zähringer Löwen und des herzoglich braunschweigischen Ordens Heinrichs des Löwen.

Mit 32 Abbildungen auf drei Tafeln.

Zweite unveränderte Auflage.

Tübingen, 1862.

Verlag der H. Laupp'schen Buchhandlung.

— Laupp & Siebeck. —

Polypi, Texti; 19 cent.
Larynx, Tumours, Texti: 19 cent.
GM 3268
WELLCOME HISTORICAL MEDICAL LIBRARY
309055
M20280
WELLCOME INSTITUTE LIBRARY
Coll. wolMOmec
Coll
No. WV500
1862
B89e

Druck von H. Laupp jr. in Tübingen.

Inhalt.

	Seite
Einleitung	1
Beobachtung	4
Apparat zur Laryngoskopie	35
Technik der Laryngoskopie	49
Erklärung der Abbildungen	69

WELLCOME INSTITUTE
LIBRARY
Coll. welMOmec
Call
No.

Einleitung.

Die Untersuchung der kranken Kehlkopfshöhle vermittelst des Kehlkopfspiegels gehört zu den wichtigsten Bereicherungen, welche der praktischen Heilkunde innerhalb der letzten Jahre zu Theil geworden sind. Sie hat es dem Arzte möglich gemacht, mit einem Blicke krankhafte Veränderungen an Theilen bestimmt und sicher zu erkennen, welche dem Gesicht bisher gänzlich entzogen waren, an welchen daher auch solche Veränderungen nur aus der Wahrnehmung und Vergleichung einer Anzahl functioneller Störungen des Kehlkopfes und sonstiger Momente mit grösserer oder geringerer Wahrscheinlichkeit erschlossen werden konnten. Wenn nun auch bisher das Gebiet der Laryngoskopie noch ein sehr beschränktes gewesen ist — es sind fast nur die chronischen Krankheiten des Kehlkopfes bei Erwachsenen, in denen dieses neue diagnostische Hülfsmittel nutzbringende Anwendung gefunden hat — so ist dennoch der Werth dieses Mittels für den Arzt und den Kranken im Einzelfalle durch die seltenere Anwendung durchaus nicht gemindert.

Durch kein anderes Mittel als durch den Kehlkopfspiegel ist man im Stande, die mannichfaltigen Ursachen chronischer Heiserkeit und Stimmlosigkeit mit voller Sicherheit zu erkennen und von einander zu unterscheiden, und welcher Arzt vermag ohne eine solche genaue Erkenntniss in einem Falle dieser Art zu bestimmen, welches das für denselben geeignetste Heilverfahren ist! In welcher Unsicherheit hat die Heilkunst bisher bei der Behandlung solcher Kranker

herumgetappt, wie manche Brunnen- und Badkuren haben Kehlkopfskranke mit grosser Aufopferung an Geld und Zeit durchmachen müssen, um schliesslich in demselben Zustande, in dem sie gegangen, in ihre Heimath zurückzukehren, und zwar Kranke, bei denen eine laryngoskopische Untersuchung genügt haben würde, die Erfolglosigkeit einer solchen Kur mit Bestimmtheit vorherzusagen.

So hoch nun auch schon in dieser rein diagnostischen Beziehung der Werth dieses neuen Hülfsmittels anzuschlagen ist, so ist derselbe doch keineswegs darauf beschränkt, sondern er zeigt sich nach einer andern Seite hin in noch viel glänzenderem Lichte. Der Kehlkopfspiegel gewährt nämlich auch die Möglichkeit einer direkten therapeutischen Einwirkung auf die kranke Stelle des Kehlkopfs und zwar ganz allein auf diese Stelle, ohne alle Einwirkung auf deren gesunde Nachbarschaft und ohne dass sich zuvor die Hand des Arztes einen neuen Zugang von aussen zu dem Heerde der Erkrankung durch blutigen Eingriff gebahnt hat, wie dieses bisher in solchen Fällen unumgänglich nöthig gewesen ist. Unter der schützenden Leitung des Auges vermag nunmehr die Hand des Arztes die erforderlichen Werkzeuge und Heilstoffe auf dem natürlichen Wege durch Mund- und Rachenhöhle sicher bis in die Höhle des Kehlkopfs hinabzuführen und ihre Wirkung genau auf die kranke Stelle ausüben zu lassen.

Bis jetzt ist freilich dieser von Schwierigkeiten mannichfaltiger Art umgebene Weg noch sehr wenig betreten worden und ebenso gering sind zur Zeit noch die auf demselben erzielten Heilerfolge. Die nachstehende Beobachtung zeigt aber, was auf diesem Wege geleistet werden kann. Sie ist das erste und bisher noch einzige Beispiel einer vollständigen Ausrottung eines in dem untern Raume der Kehlkopfshöhle entstandenen Polypen mit vollkommener Beseitigung der durch denselben verursachten mehrjährigen Heiserkeit, welche durch das auf dem natürlichen

Wege in die Kehlkopfshöhle hinab geführte schneidende Instrument zu Stande gebracht worden ist.

Ich nehme keinen Anstand, diese Operation als einen wesentlichen Fortschritt der operativen Technik im Sinne und Geiste der heutigen Chirurgie anzusprechen, die jeden blutigen Eingriff in die Gewebe des Körpers auf das kleinste Maass zu beschränken und jede nicht absolut gebotene blutige Trennung auf das Eifrigste zu vermeiden bestrebt ist. Mögen Andere dem gegebenen Beispiele bald und mit gleichem Glücke nachfolgen, damit das neu errungene Gebiet für die Medicina efficax in vollen und dauernden Besitz genommen werde. An Gelegenheit und Veranlassung zu solchen Operationen wird es sicherlich nicht fehlen, da, wie es sich jetzt bei immer weiter sich ausdehnenden laryngoskopischen Forschungen mehr und mehr herausstellt, dergleichen operativer Hülfe zugängliche Leiden des Kehlkopfs ungemein viel häufiger vorkommen, als man nach den früheren sparsamen Mittheilungen darüber bisher hat annehmen müssen.

Um so mehr finde ich mich veranlasst, auf den nachfolgenden Blättern zunächst eine ausführliche Mittheilung der Krankheits- und Heilungsgeschichte zu geben, wobei die der operativen Hülfe sich entgegenstellenden Hindernisse, sowie die Mittel und Wege zu deren Beseitigung in allen ihren Details angegeben werden, um dem Arzte als leitende Anhaltspunkte bei künftigen Fällen zu dienen. Ich lasse sodann eine nähere Beschreibung der bei dieser Operation und bei laryngoskopischen Untersuchungen überhaupt von mir benutzten Instrumente und Apparate folgen und füge zum Schlusse noch eine kurze, eigener Erfahrung entnommene Beschreibung der bei der Vornahme laryngoskopischer Untersuchungen zu befolgenden Regeln und Technicismen bei.

Beobachtung.

Der Kranke, dessen Krankheits- und Heilungsbericht hier folgt, ist mein Bruder Theodor, Custos an der k. Bibliothek in Berlin, gegenwärtig 48 Jahre alt. Den Beginn seiner Erkrankung leitet mein Bruder von einer im Anfange des October 1858 erlittenen Erkältung her, welche zunächst einen sehr heftigen Schnupfen verbunden mit Husten und Heiserkeit bewirkte. Früher hat derselbe nie an einer nennenswerthen Affection der Hals- und Brust-Organe gelitten, auch nie etwas Besonderes an seiner Stimme bemerkt, nur im Laufe des Jahres 1853 will er, an einem Gesangvereine Theil nehmend, beim Singen namentlich höherer Töne mit grösserer Kraft, mehrere Male einen plötzlichen heftigen stechenden Schmerz in dem Kehlkopfe mit nachfolgendem Hustenanfalle empfunden haben, welchem Zufalle er indess keine weitere Bedeutung beilegte, da er seitdem nicht wieder beobachtet wurde, letzteres indessen vielleicht nur desshalb, weil seit jener Zeit eine Veranlassung zum Singen bei ihm nicht mehr stattfand. Bei dem erwähnten Schnupfen Anfangs October 1858 trat der Husten anfallsweise und zwar mit ungewöhnlicher Heftigkeit auf, gleichzeitig ward die Stimme andauernd heiser und rauh, zeitweise sogar ganz unterdrückt, ohne dass jedoch damals im Kehlkopfe irgend welche besondere Empfindungen wahrgenommen worden wären. Nach einigen Wochen (Ende October 1858) schwanden Schnupfen und Husten, nur die Heiserkeit der Stimme verbunden mit einem Gefühl von Rauhigkeit, Brennen und Kitzeln oben im Halse blieb noch

zurück. Um diese Zeit bemerkte auch der Kranke, dass, wenn er versuchte, einen Ton von bestimmter Höhe anzugeben, dieses ihm zwar noch gelang, allein, dass dieser Ton nach kurzem Anklange sofort wieder verschwand, indem die Stimme ihren Dienst versagte, das Stimmorgan also nur noch Töne kurz anzugeben, aber durchaus nicht mehr auszuhalten gestattete.

Dieser Zustand der Stimme bei übrigens ungestörtem Allgemeinbefinden dauerte ohne wesentliche Aenderung den ganzen Winter hindurch bis in den Sommer 1859 hinein fort trotz aller dagegen angewandten Heilmittel, welche von verschiedenen Aerzten und Laien in grosser Anzahl angeordnet und anempfohlen, von dem Kranken mit grosser Folgsamkeit gebraucht wurden, so namentlich alle möglichen Arten von Expectorantia, desgleichen Gargarismen bis zu Bepinselungen des Schlundes mit Höllensteinauflösung hinauf. Im Verlaufe des Sommers 1859 nahm die Schwierigkeit beim Sprechen merklich zu, wenn auch zeitweise der Grad der Heiserkeit der Stimme geringer und letztere vorübergehend fast hell und rein erschien, so dass sich der Kranke endlich auf dringenden ärztlichen Rath zu einer Trinkkur in Obersalzbrunn in Schlesien entschloss, welche auch von Mitte August bis Mitte September mit grösster Strenge und Consequenz durchgeführt wurde.

Allein auch diese Kur hatte nicht den allermindesten günstigen Einfluss auf den Zustand der Stimme, vielmehr blieb von dieser Zeit an die Heiserkeit oder Stimmlosigkeit beständig andauernd und Patient war jetzt (d. h. von dem Schlusse dieser Kur an) durchaus nicht mehr im Stande irgend einen Ton von bestimmter Höhe auch nur ganz kurz anzugeben. Gleichzeitig stellte sich in dem Kehlkopfe ein Gefühl von etwas Fremdartigem ein, wie wenn ein Schleimklumpen dort sich festgesetzt hätte, nach dessen Aushusten alles Krankhafte weg und die Stimme wieder ganz rein sein würde, und in dem Kranken fasste die Ueberzeugung immer mehr Grund, dass sein Halsübel an einer ganz beschränkten Stelle

innerhalb der Luftwege am Halse seinen Sitz habe, auf den alle bis dahin angewandten Heilmittel und Heilmethoden nicht im Mindesten hinzuwirken vermocht hätten. Ein letzter Heilversuch ward noch im Winter 1859/60 angestellt, bestehend in Einathmungen von gepulvertem Höllenstein, allein trotz aller Mühe, die sich der Kranke bei den vielfach wiederholten Versuchen gab, gelang es ihm doch nie den Höllensteinstaub weiter als bis in die Gegend der Zungenwurzel einzuziehen, wo er stets liegen blieb, ohne jemals einen Hustenreiz im Kehlkopfe hervorzurufen.

Im Januar 1860 wandte sich mein Bruder an den Dr. Lewin, welcher damals unter den Berliner Aerzten vorzugsweise mit der Anwendung der Laryngoskopie sich vertraut gemacht hatte. Derselbe erklärte nach wiederholt angestellter Untersuchung, wie mir mein Bruder unter d. 12. Febr. 1860 nach Tübingen schrieb, es sei nichts Anderes zu finden als eine Trägheit des Organs, indem die Giessbeckenknorpel nicht fest an einander rückten und die Stimmritze schlössen, sondern einer dieser Knorpel ginge dabei etwas nach oben und bliebe dann auf halbem Wege stehen. Daneben sei noch eine kleine Wulstung der falschen Stimmbänder vorhanden. Zur Heilung ward von Lewin der Gebrauch des Emser Wassers mit warmer Milch nebst entsprechender Diät verordnet, und gleichzeitig theils Bepinselungen mit Höllensteinsolution hinten im Halse vorgenommen, theils der Elektromagnetismus mittelst der auf beiden Seiten des Kehlkopfs äusserlich aufgesetzten Kolben angewandt. Nachdem diese Anwendung des Elektromagnetismus zwei Wochen hindurch täglich wiederholt worden war, ohne die geringste Veränderung zu bewirken, wurde sie unterlassen. Bald darauf erklärte dann auch Lewin bei fortgesetzter Untersuchung nunmehr gefunden zu haben, dass die wesentliche Ursache der Heiserkeit nicht in einer mangelhaften Muskelthätigkeit ihren Grund habe, sondern in einer Falte der Schleimhaut liege, welche sich unter den wahren Stimmbändern an der vordern Seite gebildet

habe und beim Ton-Ansetzen in die Höhe schlagend zwischen die Stimmbänder träte. Anderen gegenüber und später auch mir selber erklärte jedoch Dr. Lewin, dass keine Falte, sondern ein Polyp in dem Kehlkopfe vorhanden sei, welchen Ausdruck er dem Kranken selber nur aus Schonung verschweigen zu müssen geglaubt habe.

Bei meiner bald darauf erfolgenden Anwesenheit in Berlin (Ende März 1860) hatte ich selbst Gelegenheit, bei der mit dem Dr. Lewin angestellten gemeinschaftlichen Untersuchung mich von dem Vorhandensein eines Polypen im Kehlkopfe zu überzeugen, allein bei der Unvollkommenheit des damals von dem genannten Arzte benutzten Beleuchtungs-Apparates gelang es mir nicht ausser über die Grösse und Beweglichkeit dieses Polypen noch etwas Näheres über dessen Insertion, Form und sonstige Beschaffenheit zu ermitteln.

Jedenfalls stellte sich aber durch diese Untersuchung bezüglich der einzuschlagenden Therapie so viel als unzweifelhaft heraus, dass von jedem anderen Heilverfahren, als von einer direkten Zerstörung oder Ausrottung des Polypen auf operativem Wege nicht das Mindeste zu erwarten und desshalb von jedem weitern medicinischen Heilversuche abzustehen sei. Auf der andern Seite konnte ich aber in Anbetracht der Schwierigkeit ja Gefährlichkeit eines solchen direkten operativen Eingriffes noch keine dringende Anzeige zur sofortigen Vornahme einer solchen Operation finden, da abgesehen von der Beschränkung der Stimme und Sprache zur Zeit noch durchaus kein anderer nachtheiliger Einfluss des Polypen zu erkennen war, namentlich gar keine Störung des Athmungsgeschäftes, keine Beklommenheit, keine Bangigkeiten und noch weniger Stickanfälle je bemerkt worden waren. Ich rieth daher meinem Bruder, vorderhand von jeder Medication abzustehen und unter sorgfältiger Vermeidung aller schädlichen Einflüsse abzuwarten, ob der Polyp bei seiner gegenwärtigen Grösse stehen bleiben würde oder nicht, und im letztern Falle, sobald ein solches fortschreitendes

Wachsthum ausser Zweifel gesetzt sein würde, theils durch fortgesetzte directe Beobachtung, mit welcher sich mein Bruder sehr bald ganz vertraut gemacht hatte, theils durch sich steigernde oder neu hinzutretende Krankheitszufälle, sofort sich zu der unvermeidlichen, weil allein hülfreichen Operation zu entschliessen und zu deren Vornahme zu mir zu kommen.

So geschah es denn auch. Im Laufe des Sommers 1860 und noch mehr des nachfolgenden Winters 1860/61 wurde nicht nur die Sprache noch leiser und undeutlicher, sondern namentlich auch der Ansatz zum Sprechen immer beschwerlicher, so dass der Kranke dazu eine viel grössere Kraftanstrengung machen musste (besonders der Exspirationsmuskeln, um die Luftmasse mit grösserer Kraft durch den Kehlkopf hindurchzutreiben und auszustossen); ja öfters geschah es, dass ein erster Ansatz zum Sprechen ganz vergeblich blieb, kein Laut zum Vorschein kam, sondern der Kranke musste erst wieder tief einathmen und dann bei der nachfolgenden Exspiration erfolgte die Sprache. Auf diese Weise war es dem Kranken nach und nach ganz unmöglich geworden, eine gemeinschaftliche Unterhaltung mit mehreren anderen Personen zu führen, er konnte endlich nur noch Einzelnen bei grosser Stille der Umgebung sich verständlich machen, und auch unter diesen Umständen war die von ihm angeredete Person oft genug genöthigt, wegen Nichtverständnisses um eine Wiederholung des Gesagten zu bitten. Anhaltendes Sprechen oder gar Vorlesen auch nur ganz kurzer Sachen war schon länger ganz unmöglich geworden. Glücklicherweise blieben Athmungsbeschwerden, Bangigkeiten und Erstickungszufälle, wie sie schon in anderen Fällen von Kehlkopfpolypen beobachtet worden sind, gänzlich aus, nur wenn sich vorübergehend ein Husten einstellte, wie dieses öfters geschah, verursachte der Schleimauswurf, besonders des Morgens nach dem Erwachen, längere und grössere Anstrengungen als dieses sonst der Fall gewesen war. Das Allgemeinbefinden war und blieb während dieser Zeit beständig ungestört.

In diesem Zustande völliger Stimmlosigkeit kam mein Bruder in der Mitte des Monats Mai 1861 zu mir nach Tübingen, fest entschlossen, sich jeder Operation zu unterwerfen, durch die ich ihm eine begründete Aussicht auf Befreiung von seinem so lästigen Uebel zu eröffnen im Stande wäre.

Die zunächst nun wiederholt angestellten laryngoskopischen Untersuchungen meistens bei künstlicher Beleuchtung und mit Fixirung des Kehlkopfspiegels in der Rachenhöhle (pag. 41) nach den weiter unten angegebenen Regeln und Technicismen ergaben folgenden nähern Sachverhalt. Sie zeigten innerhalb der Höhle des Kehlkopfes einen abnormen Auswuchs, sogenannten Polypen, von der Form und Grösse, wie er in den Figuren 20—22 treu nach der Natur dargestellt ist. Im Allgemeinen hat dieser Polyp eine birn- oder kolbenförmige Gestalt, sein Längendurchmesser beträgt nach ungefährer Schätzung etwa 12—14 Millimeter und seine Dicke nahe an seinem hintern freien kolbigen Ende an der dicksten Stelle etwa 6—7 MM. Augenscheinlich hat die Grösse des Polypen in der letztverflossenen Zeit zugenommen, soweit sich dieses wenigstens aus dem dem Gedächtnisse anvertrauten Bilde schliessen lässt.

Die Farbe des Polypen erscheint bei künstlicher Beleuchtung ziemlich gleichmässig blass gelbröthlich, bei Sonnenlicht dagegen weiss mit durchscheinenden röthlichen oder bläulich-rothen Streifen und Flecken.

Die Consistenz desselben ist, wie sich aus den später angestellten Berührungen des Polypen mit Metalldrähten etc. deutlich ergab, eine ziemlich weiche, ganz wie bei dem gewöhnlichen Schleimpolypen der Nase.

Die Insertion des Polypen befindet sich etwas unterhalb des linken wahren Stimmbandes, (vergleiche Figur 2 u. 20); von dieser Stelle aus erstreckt sich eine Falte oder Duplicatur der Kehlkopfsschleimhaut in die Höhle des Kehlkopfes hinein, welche den Polypen nahe an ihrem freien Rande, ganz ähnlich wie das Bauchfell den

Darm, einschliesst, und zwar so, dass die beiden Schleimhautblätter auf der obern linksseitigen Fläche des Polypen zusammenstossend, ähnlich dem Gekröse des Darms, eine auf beiden Flächen freie dünne Verbindungsmembran zwischen dem Polypen und der innern Kehlkopfswand herstellen. Diese Membran erstreckt sich an der angegebenen Stelle unterhalb des linken Stimmbandes in der Richtung nach vorn, allmälig sich verschmälernd bis zur Mittellinie unter dem Vereinigungswinkel der beiden Stimmbänder, wo das vordere spitze Ende des Polypen selbst offenbar seinen Ursprung nimmt; nach hinten zu reicht der freie membranöse Theil der Schleimhautfalte nicht ganz bis zu dem dicken kolbigen Ende des Polypen, so dass letzteres eine kurze Strecke weit gleichsam frei hervorragt, ähnlich dem Blinddarme am Anfange des Dickdarmes. Auf diese Weise besitzt die beschriebene Schleimhautfalte an ihrem hintersten und zugleich breitesten Theile einen freien Rand, dessen Länge sich auf etwa 6 Millimeter belaufen mag.

Der angegebenen Befestigungsweise des Polypen entspricht nun auch die Art und der Grad seiner Beweglichkeit, sowie seine Lagerung, deren Verschiedenheiten genau durch die Stärke, Andauer und Schnelligkeit des durch den Kehlkopf hindurchgehenden Luftstromes bedingt werden. Wiederholte sorgsame Beobachtung ergab hierüber Folgendes. Bei ruhiger tiefer Inspiration sinkt der Polyp mit seinem kolbigen Ende nach unten und vorn gegen die hintere Fläche der vordern Wand des Kehlkopfs ungefähr in der Höhe der vordern Parthie des Ringknorpels hinab und zwar so, dass er sogar bei der laryngoskopischen Betrachtung fast gänzlich verschwindet, wenn durch den nicht vollständig aufgerichteten Kehldeckel die Ansicht der vordern Parthie der Stimmritze in dem Spiegel dem Blicke des Beobachters entzogen wird, während man durch den hintern leeren Abschnitt der im Maximo erweiterten Glottis weit in die Luftröhre hinein hinabblickt. Macht der Kranke bei höherem Stande des Polypen (nach vorausgegangener Exspiration)

eine rasche kräftige Inspiration, so wird durch diese der Polyp rasch und kräftig nach unten gezogen, oft sogar so dass er auf eine dem Kranken fühlbare Weise gleich dem Klöppel einer Glocke unten an die eben vorhin bezeichnete Stelle der Kehlkopfswandung anschlägt. Aus diesem Verhalten des Polypen bei der Inspiration erklärt sich in vollständig befriedigender Weise die oben pag. 7 angeführte Abwesenheit jeglicher Beeinträchtigung der Respiration.

Athmet der Kranke aus, so steigt der Polyp in die Höhe und zwar macht er dabei eine doppelte Bewegung, zunächst und vorzugsweise eine Pendel- oder Kreisbewegung in der Richtung von unten nach oben, wobei die Insertionsstelle des vordern spitzen Endes des Polypen unverändert bleibt, gleichsam das Centrum des Kreises bildend, während das kolbige Ende den Kreisabschnitt durchläuft; die andere gleichzeitig stattfindende Bewegung, welche ebenfalls an dem hintern Ende des Polypen besonders deutlich wahrgenommen wird, ist eine Drehung, Rotation des Polypen um seine Längenachse in der Richtung von unten und rechts nach oben und links, man sieht gleichsam den Polypen unter dem rechten Stimmbande hervor und empor nach links oben sich wälzen.

Wie schnell und wie weit dieses Emporsteigen zu Stande kommt, hängt von dem Modus der Exspiration ab. Wird nur leise und schwach bei weit geöffnetem Munde ausgeathmet, oder vielmehr ausgehaucht, so hebt sich das Kolbenende des Polypen höchstens bis zum Niveau der wahren Stimmbänder in die Höhe, während sich die Glottis in sehr mässigem Grade verengt, so dass sich die in Fig. 20 wiedergegebene Ansicht herausstellt, bei welcher man den Polypen in seiner ganzen Grösse und Form und die Glottis fast vollständig ausfüllend erblickt, und nur noch der hinterste Theil derselben unmittelbar vor den Giessbeckenknorpeln und der sie verbindenden Schleimhautfalte frei bleibt. Diese Stellung des Polypen ist es, in welcher derselbe der Operation unterworfen wurde.

In dem Maasse als die Exspiration kürzer und kräftiger, mehr stossweise gemacht wird, mit welcher Action sich immer eine entsprechende Verengerung der Glottis durch gegenseitige Annäherung der beiden Stimmbänder bewirkt verbindet, wird auch der Polyp desto rascher und weiter nach oben in die Höhe geschleudert. Lässt man den Kranken während der laryngoskopischen Betrachtung solche Exspirationsbewegungen in verschiedener Weise vornehmen, so sieht man dabei den Polypen bald nur mit seinem kolbigen Ende bis in die Stimmritze hinein sich emporheben und dann bei deren Schliessung in ihr gleichsam zusammengeschnürt und festgehalten werden; andere Male dagegen sieht man, dass der in die Höhe tretende Polyp durch die sich schliessende Glottis wieder nach unten zurückgedrückt wird, wenn derselbe nämlich in dem Momente der Stimmritzenschliessung mit dem grössten Durchmesser seines kolbigen Endes noch nicht durch die Glottis nach oben hindurch getreten war; noch andere Male endlich wird der Polyp mit seinem grössten Maasse vollständig durch die Glottis nach oben empor gedrängt und gewälzt, und in den vordern Theil der beiden Kehlkopfstaschen (Ventriculus Morgagni), und zwar etwas mehr in den linken als in den rechten Ventrikel hinein gedrängt, während sich unter ihm die wahren Stimmbänder stark einander nähern und dadurch seinen vordern dünnern Theil zwischen sich einklemmen. Eine Ansicht dieser Lage des Polypen giebt Fig. 22 treulich wieder.

Diese eben beschriebene Lage ist nun diejenige, welche der Polyp die meiste Zeit hindurch, wenigstens bei Tage einzunehmen pflegt und sie erklärt auch vollständig die vorhandene Störung der Sprache. Will nämlich der Kranke sprechen, so muss er zunächst den Polypen durch eine starke Exspirationsbewegung in diese Lage gleichsam hinaufschnellen, wovon er eine ganz deutliche und bewusste Empfindung hat; dort oben angelangt bleibt der Polyp so lange dort ruhig sitzen, bis er durch eine stärkere Inspiration wieder hinunter

gerissen wird, wie z. B. bei jeder laryngoskopischen Untersuchung der Kranke zunächst durch eine solche Aspiration den Polypen in die Glottis hinabziehen musste. In jener Lage aber, in der Stimmritze und in den beiden Kehlkopfstaschen zwischen den falschen und wahren Stimmbändern gleichsam eingekeilt, drückte er nicht nur den vorderen Theil der letzteren Bänder abwärts, sondern verhinderte oder beschränkte zugleich auch deren Schwingungen beim Angeben von Tönen und beim Sprechen gleichsam wie ein Dämpfer auf mehr als die vordere Hälfte der Stimmbänder aufgesetzt.

Nachdem nun durch die Untersuchung der Beschaffenheit und Lagerung des in der Höhle des Kehlkopfs vorhandenen Auswuchses in der Weise, wie es in dem Vorstehenden ausführlich beschrieben worden ist, nach allen Beziehungen hin genau erforscht und damit auch die schon früher als das allein zulässige Heilverfahren erkannte direkte Zerstörung oder Ausrottung aufs Neue bestätigt worden war, stellte sich mir als nächste Frage, auf welchem Wege soll diese Ausrottung bewerkstelligt werden? Soll das zerstörende Instrument auf dem natürlichen Wege zu dem Polypen hinabgeführt werden, oder soll zu demselben zunächst ein neuer Zugang durch blutigen Eingriff gebahnt werden? Für den letzten Weg liess sich ein, aber auch nur ein einziger glücklicher Fall anführen, welcher in den Annalen der Wissenschaft aufgezeichnet ist: Laryngotomie pratiquée dans un cas de polype du larynx par C. H. Ehrmann. Strasbourg 1844; für den ersten Weg fand sich gar kein Vorgänger! Wenn ich nun dessenungeachtet diesen ersten Weg einschlug, so waren es besonders folgende Erwägungen, welche mich dazu bestimmten.

Zur Anlegung eines neuen Zuganges zur Kehlkopfshöhle boten sich unter den gegebenen Umständen drei Stellen dar, die erste gerade an der Insertionsstelle des Polypen durch Spaltung des Schildknorpels; die zweite Stelle unterhalb des Schildknorpels durch

Ringknorpel und Luftröhrenknorpel hindurch und die dritte oberhalb des Schildknorpels zwischen diesem und dem Zungenbeine.

Bei dem oben beschriebenen Sitze des Polypen stellte allerdings die Spaltung des Kehlkopfes in seiner vordern Mittellinie, die sogenannte Laryngotomie thyréoidienne, den direktesten Zugang zu dem Polypen her, allein um diesen Zugang von der erforderlichen Weite für die Einführung der Instrumente etc. zu erhalten, wäre eine sehr ausgiebige Spaltung, eine die Gränzen des Schildknorpels nach oben und untenhin weit überschreitende Einschneidung der ganzen vordern Kehlkopfswand unumgänglich nothwendig gewesen. Von einem solchen Eingriffe hielt mich, selbst abgesehen von den damit für den Kranken verbundenen Beschwerden und Gefahren, namentlich die Befürchtung ab, 1) dass der Zweck der Operation gar leicht dadurch verfehlt oder vereitelt werden könne, dass bei dem Einschneiden in die Tiefe das eine oder andere Stimmband verletzt werde, sobald der Schnitt nicht ganz haarscharf in der Mittellinie geführt würde; und 2) dass auch selbst bei vollkommener Unversehrtheit der Stimmbänder durch das Messer während der Operation bei dem nachfolgenden Heilungsprozesse eine Verziehung oder abnorme Anspannung eines oder beider Stimmbänder durch den Vernarbungsprocess zu Stande käme, zumal wenn die Durchschneidung an einem bereits verknöcherten Schildknorpel gemacht worden wäre, was bei dem Alter des Kranken sehr wohl in Anschlag genommen werden musste, — Momente, welche nothwendig eine Beschränkung und Störung der Stimme zur Folge gehabt haben würden. Da nun aber in dem vorliegenden Falle die Laryngotomie nicht zur Beseitigung einer unmittelbar drohenden Lebensgefahr gemacht werden sollte, der gegenüber eine von der Operation möglicher Weise zurückbleibende Heiserkeit kaum in Anschlag gebracht werden konnte, sondern da die Heiserkeit allein die Anzeige zu der Operation hergab, so konnte ich schon aus diesem Grunde mich zu keinem Verfahren

entschliessen, welches gerade bezüglich dieser Zweckerreichung eine solche Unsicherheit darbot, wie denn auch in dem oben pg. 13 angeführten einzigen Falle dieser Art Stimmlosigkeit „aphonie“ nach der Operation zurückgeblieben war.

Eine Spaltung des untersten Theiles der vordern Kehlkopfswandung und der angrenzenden Parthie der Luftröhre oder nur der Luftröhre allein durch einen Vertikalschnitt in der Mittellinie, die Laryngo-tracheotomie oder die reine Tracheotomie konnte ich nicht wählen, da es von der so angelegten Oeffnung aus nicht möglich gewesen wäre, die Werkzeuge zur Zerstörung oder Ausrottung des Polypen unter fortdauernder Leitung und Ueberwachung derselben durch das Auge bis zu dem Polypen hinzubringen und auf denselben mit Vermeidung jeder andern Nebenverletzung, namentlich des unmittelbar an ihn stossenden linken Stimmbandes, einwirken zu lassen. Man vergegenwärtige sich nur einmal recht lebhaft den Sitz des Polypen und sein Lagenverhältniss zu einer solchen beträchtlich tiefer gelegenen medianen Vertical-Oeffnung in Larynx und Trachea, oder werfe einen Blick auf diese in Fig. 1 dargestellte Gegend, um sich sofort von der Richtigkeit des Gesagten zu überzeugen.

Ein Einschnitt dicht oberhalb des Schildknorpels in queerer Richtung und in gehöriger Länge angelegt, Laryngotomie susthyréoidienne, würde durch Eröffnung der obern Abtheilung der Kehlkopfshöhle allerdings einen genügend freien und nahen Zugang zu dem Polypen gebahnt haben, allein mit welchen Nebenverletzungen und Folgen dieser Weg verbunden gewesen sein würde, welche Folgen namentlich auf Stimme die bei diesem Verfahren unvermeidliche queere Durchtrennung der untern Parthie der Epiglottis und der anstossenden Parthie der elastischen Kehlkopfhaut ausgeübt haben würde, Wer hätte dieses im Voraus bestimmen und irgend eine Gewähr eines auch nur in dieser Beziehung gefahrlosen Erfolgs aussprechen können?

Die Durchschneidung der Epiglottis hätte man nun zwar auch umgehen können, wenn man nach der von Malgaigne vorgeschlagen Laryngotomie sous-hyoidienne den Hautschnitt dicht unter dem Zungenbeinkörper angelegt hätte, von hier aus zwischen Zungenbein nebst Zungenwurzel einerseits und Kehldeckel anderseits in die Höhe und nach Durchschneidung der die beiden letzt genannten Theile verbindenden Schleimhautparthie in die Schlundhöhle eingedrungen wäre. Durch die so angelegte Oeffnung hätte man dann mit einer Zange eingehend die Epiglottis an ihrem obern Rande fassen und durch die Wunde nach aussen hinabziehen müssen, worauf man auf der obern Fläche der Epiglottis die Instrumente zu Ausrottung des Polypen in die Kelkopfhöhle hätte einführen können. Schon aus dieser kurzen Andeutung dürfte zur Genüge erhellen, mit welchen Umständen und Gefahren auch diese [weit richtiger als Pharyngotomie sous-hyoidienne zu bezeichnende] Operation verbunden gewesen sein würde, wie auch sie im günstigen Falle nur einen immerhin langen und mit dem Auge nicht vollständig zu verfolgenden Weg zu der Insertionsstelle des Polypen hin eröffnet haben würde. Dabei war noch ferner in Anschlag zu bringen, dass diese Operation nicht ohne Störung der Respiration theils durch in die Luftwege hinabfliessendes Blut, theils durch die dabei stattfindende Verziehung und Verengerung des Lumens derselben etc. hätte ausgeführt werden können, dass also zur Abhaltung störender und gefährlicher Zufälle während dieser Operation die vorgängige Anlegung einer neuen Oeffnung unterhalb des Schildknorpels zur Erhaltung einer gleichmässigen Athmung gewiss nicht zu unterlassen gewesen sein dürfte. Wie verletzend aber eine solche doppelte Eröffnung der Luftwege am Halse gewesen sein würde, braucht hier nicht erst näher auseinandergesetzt zu werden.

Diese Erwägungen waren es, welche mich davon abhielten, einen neuen Zugang zu dem Polypen auf blutigem Wege zu bahnen

und mich dazu bestimmten, zunächst den Versuch zu machen, wenn irgend möglich auf dem natürlichen Wege zu dem Polypen hinzugelangen. Ich verschwieg mir dabei keineswegs die grossen Schwierigkeiten, welche sich der Ausführung dieses Planes entgegenstellten, allein da dieser Weg zur Heilung mit gar keiner Gefahr für meinen Kranken, sondern nur mit technischen Schwierigkeiten für mich verbunden erschien, welche ich unter entsprechender Beihülfe und Unterstützung von Seiten des Kranken selbst durch noch zu gewinnende grössere manuelle Dexterität und Ausdauer zu überwinden hoffen durfte, so schritt ich sofort zur Ausführung des gefassten Entschlusses. In dem schlimmsten Falle des Nichtgelingens blieb mir ja der andere Weg noch immer offen stehen, welcher dadurch in keiner Weise erschwert oder beeinträchtigt werden konnte.

Bisher war es bei der Laryngoskopie nur gelungen, mittelst des in die Rachenhöhle eingeführten Spiegels, den Lichtstrahlen einen Weg bis in und durch die Kehlkopfshöhle zu bahnen, so dass diese Räume dem Auge des Beobachters hinreichend erhellt, ihren Formen etc. nach deutlich wahrgenommen werden konnten, allein bei den meisten Menschen, welche dieser Untersuchung unterworfen werden, gelang ein solcher Versuch jedes Mal nur auf eine kurze nach Sekunden zu zählende Zeitdauer, indem die nach eingelegtem Rachenspiegel meistens bald eintretenden stärkeren Athmungs-, Husten- oder Würgbewegungen die Entfernung des Spiegels unwiderstehlich forderten und so diesem Versuche alsbald ein Ende machten.

Für den blossen diagnostischen Zweck genügt indessen gewöhnlich schon eine solche nur kurze Zeit dauernde Anschauung, da man sie leicht beliebig oft wiederholen, und so die einzelnen Punkte der Reihe nach der nähern Besichtigung unterwerfen kann, bis dass alles Nöthige erforscht ist.

Anders bei der beabsichtigten Operation; hiebei war es absolut nothwendig, den Weg zum Kehlkopfe und die Kehlkopfshöhle

selber eine ungleich längere Zeit hindurch gleichsam weit klaffend und hell erleuchtet vor sich zu haben, jedenfalls so lange um die erforderlichen Instrumente zu dem Sitze des Uebels sicher hinzuführen und dort wirken zu lassen. Zu erreichen war dieses aber nur durch ein harmonisches Zusammenwirken von Seiten des Kranken und des Arztes, ohne die entsprechende Mitwirkung des Erstern hätte sich der Letztere stets ganz vergeblich bemühet.

Für den Kranken war die Aufgabe, auf die ganze Muskulatur, welche von den Lippen und der Mundöffnung an bis zur Stimmritze einschliesslich hin den häutigen Kanal für die ein- und ausströmende Luft umgiebt und auf dessen Form, Weite und Richtung von Einfluss ist, — auf dessen ganze Muskulatur, sage ich, einen solchen Einfluss zu gewinnen, dass durch dieselbe jener Kanal überall so viel als möglich geöffnet, erweitert und in diesem Zustande möglichst lange unverändert und bewegungslos gehalten würde. Im engsten Zusammenhange damit stand die weitere Aufgabe, die Schleimhautauskleidung des in Rede stehenden Kanales gegen Gefühlseindrücke möglichst abzustumpfen, d. h. mit anderen Worten die Fähigkeit und die Kraft sich anzueignen, wenn Eindrücke auf diese Schleimhaut erfolgen, die im gewöhnlichen Zustande sofort theils bewusst theils unbewusst Reflexactionen der betreffenden Muskeln als Husten-, Schling- oder Würgbewegungen hervorrufen, den Eintritt dieser Muskelbewegungen auf solche Reize durch Willenseinfluss zu verhindern, gänzlich zu unterdrücken oder wenigstens möglichst lang hinauszuschieben und zu verzögern. Zu diesen Reizen gehörte vorzugsweise die durch eingeführte Werkzeuge bewirkte mechanische Berührung der in Rede stehenden Schleimhaut und nächstdem auch das Secret dieser und der mit ihr zusammenhängenden benachbarten Schleimhäute, der Nasenschleimhaut, der Thränen-, Schleim- und Speicheldrüsen der Mundhöhle, welches beständig während der Untersuchungen in reichlicher Menge hervorquoll, und durch seine Ausbreitung auf der Schleimhautoberfläche abnorme

Sensation und dadurch je nach Lokalität Hustenreiz (im Kehlkopfe) oder Reiz zum Hinabschlucken (im Schlunde) erregte*).

In beiden Beziehungen gelang es meinem Bruder, durch lange und beharrlich fortgesetzte alleinige und gemeinschaftliche Uebung das zu leisten, was nur von einem Kranken gefordert werden kann, und der so erworbenen grossen Selbstbeherrschung ist hauptsächlich das endliche glückliche Gelingen der Operation zuzuschreiben.

Nicht minder grosse Schwierigkeiten und Hindernisse obenein von noch mannigfaltigerer Art stellten sich auch dem Operateur entgegen. Es galt hier Instrumente, über deren Beschaffenheit, Form, Dicke und Länge etc. noch nichts bekannt war, welche vielmehr erst nach den aus den fortgesetzten Untersuchungen sich ergebenden Momenten neu zu construiren waren, in einem nahezu rechtwinklig geknickten Kanale hinabzuführen, dessen horizontaler Anfangstheil allein eine genügende Weite und freien Zugang für die Instrumente und das Auge des Arztes darbietet, während in dem zweiten senkrecht absteigenden und nach unten zu beträchtlich engeren Theile dieses Kanales das eingeführte Instrument nur in dem gleichzeitig in der Rachenhöhle fixirten Spiegel erblickt werden kann. Damit sind zugleich noch zwei weitere Uebelstände verbunden, erstens nämlich, dass das Spiegelbild ein verkehrtes ist, mithin eine Bewegung nach vorn als eine Bewegung nach hinten hin gesehen wird, und zweitens, dass eine Schätzung der Entfernung zweier Gegenstände in senkrechter Richtung über einander,

*) Auf der Schleimhaut des weichen Gaumens und des Schlundes sah man während der Uebungen das Secret der Schleimdrüschen beständig in grossen wasserhellen, dem Glaskörper des Auges ähnlichen Tropfen hervorquellen; gleichzeitig lief vorn in der Mundhöhle Schleim und Speichel zusammen und über die Unterlippe in reichlicher Menge hinab, so dass beständig ein Tuch zum Schutz der Kleidung vorgebunden werden musste, auch die Nasenschleimhaut secernirte reichlich und vielfach flossen Thränen über die Wangen hinab, so dass wohl kaum Etwas gedacht werden kann, was stärker als diese Uebung die Secretionsthätigkeit der sämmtlichen am Kopfe gelegenen Schleimhautausbreitungen anzuspornen im Stande wäre.

z. B. des Abstandes des untern freien Endes des eingeführten Instrumentes von der Stimmritze ganz unmöglich wird, indem beide Theile wie weit sie noch von einander entfernt sein mögen, in dem Spiegelbilde dicht vor einander gesehen werden. Letzteres findet übrigens auch in gleicher Weise Statt bei dem direkten Sehen zweier Gegenstände, die sich von dem beobachtenden Auge aus in gerader Linie hinter einander befinden.

Eine weitere Schwierigkeit lag sodann darin, dass das Instrument sowohl in dem ersten, als ganz besonders in dem zweiten Abschnitte seines Weges stets so geführt werden musste, dass es nirgends die freie Oberfläche des umgebenden Schleimhautrohres berührte, sondern beständig die freie Mitte dieses Rohres verfolgte, was namentlich in dem Eingange und in der Höhle des Kehlkopfes selber bei dessen grosser Enge äusserst schwierig war und eine ganz besonders sichere und ruhige Handführung verlangte.

Ferner, wenn auch nach dem Angegebenen von dem Kranken durch Uebung ein längeres gleichmässiges Offenhalten des ganzen Weges von der Mundhöhle bis zur Kehlkopfshöhle hin erreicht werden konnte, so waren dieses in Wirklichkeit doch immer nur kurze, eine halbe bis ganze Minute dauernde Momente, welche jedesmal von dem darauf wartenden Operateur schleunigst erhascht und zur Einführung des Instrumentes benutzt werden mussten.

Nimmt man endlich noch hinzu, dass der Operateur, während er sein Instrument in den Kehlkopf hinabführt, gleichzeitig noch die ganze Kopfhaltung des Kranken, die Haltung des Unterkiefers, der Lippen, der Zunge, des Kehldeckels und der Stimmritze, sowie die Stellung des Beleuchtungsspiegels und des Kehlkopfspiegels zu einander und zur Kehlkopfshöhle fortwährend genau überwachen muss, und dass er namentlich auch an den beiden Spiegeln die so häufig nöthig werdenden wenn auch nur geringen Veränderungen ihrer Einstellung gleichzeitig mit der linken Hand vornehmen muss, während die rechte das Instrument führt, — erwägt man dieses Alles, so wird

man begreifen, welche Schwierigkeiten zur Erreichung des gesteckten Zieles zu überwinden waren.

Schon bei den diagnostischen Untersuchungen hatte sich (wie bei allen Kranken) der Kehldeckel als das wichtigste Hinderniss einer umfassenden Einsicht in die Kehlkopfshöhle ergeben, indem derselbe gewöhnlich eine solche Stellung einnahm, dass der vordere Theil der Stimmritze in bald grösserer, bald geringerer Ausdehnung nicht im Spiel erblickt werden konnte, während nur selten und dann immer auch nur auf kurze Zeit, die ganze Glottis nebst der vordern Insertion der beiden Stimmbänder deutlich zum Vorschein kam. Da die weiter unter näher angegebenen Manöver des Kranken mit der Zunge trotz vielfältiger Versuche den Zweck nicht erreichten, eine günstigere und längere Zeit unverändert andauernde Stellung des Kehldeckels möglich zu machen, so versuchte ich zunächst mit hakenförmig umgebogenen Metalldrähten den Kehldeckel an seinem obern freien Ende anzuhaken und nach vorn und aufwärts zu ziehen, allein ohne Erfolg, indem die Empfindlichkeit an der hintern, der Wirbelsäule zugekehrten Oberfläche des Kehldeckels unverändert eine so beträchtliche blieb, dass auch nicht die leiseste Berührung derselben mit irgend einem Instrumente ruhig ertragen, sondern sofort Husten dadurch hervorgerufen wurde.

Ein grösserer Fortschritt dagegen ward dadurch erzielt, dass mit einer eigens dazu construirten Pincette (Fig. 30) wiederholt der obere freie Rand des Kehldeckels in einer Breite von nur wenigen Millimetern gefasst und nach vorn angezogen wurde. Dieses Manövre, welches dem Kranken gar keinen Hustenreiz, wohl aber einen mässig lebhaften stechenden Schmerz verursachte, wie denn dabei zuweilen auch eine Spur Blut zum Vorschein kam und an der gefassten Stelle des Kehldeckelrandes kleine gelbliche Brandschörfe sich bildeten, hatte jedenfalls den Erfolg, dass der Kranke lernte, seine Zunge so zu lagern, dass der Kehldeckel die erforderliche bessere Stellung leichter einnahm und dann auch etwas län-

ger beibehielt. Befördert ward dieses noch durch vielfache von dem Kranken für sich allein angestellte Versuche, bei denen er einen gekrümmten Draht seitlich über den Kehldeckel hinüberlegte, so dass der Draht nur den obern und seitlichen Rand, aber nicht die hintere Fläche des Kehldeckels berührte, wobei dann der Kehldeckel ebenfalls die zweckmässige Stellung annahm, ja später selbst in der Art, dass der Kehldeckel nicht mehr von dem Drahte wirklich berührt zu werden brauchte, um die gewünschte Stellung anzunehmen, sondern dieses letztere auch dann schon that, wenn er nur den bis in die Rachenhöhle eingeführten Draht in seiner unmittelbaren Nähe verspürte.

Nachdem die von dem Kehldeckel bereiteten Schwierigkeiten und Hindernisse auf die angegebene Weise einigermaassen überwunden waren, versuchte ich nun als nächsten Schritt dünnen gebogenen Eisendraht bis zu dem Polypen hinabzuführen, theils als Vorübung für die spätere Einführung von Instrumenten, theils um aus der Länge und dem Krümmungswinkel dieser Drähte die nothwendigen Maasse für die später anzufertigenden Instrumente zu gewinnen. Angaben über diese Verhältnisse aus Versuchen an lebenden Menschen entnommen, liegen meines Wissens in der Literatur noch keine vor.

Etwa um die Mitte Juni gelang es mir zum ersten Male, mit dem Drahte den Polypen an seinem kolbigen Ende zu berühren, wie ich deutlich an dem leichten Grübchen erkennen konnte, das unter dem andrängenden Drahte in der weichen Masse des Polypen entstand, und nach Aufheben des Drahtes auch sofort wieder verschwand. In Folge der während der fortgesetzten Uebungen öfter wiederholten Berührungen des Polypen entstand an dieser Stelle eine kleine runde geschwürige Fläche von 3—4 Millimeter Durchmesser mit vertieftem schmutzigem Grunde und scharf abgesetzten Rändern (vgl. Fig. 22), welche indessen nach kurzer Zeit wieder vernarbte. Ausser der einfachen Berührung versuchte

ich alsbald auch noch mit dem an der Spitze leicht gebogenen Drahte bis unter den Polypen zu gelangen, um denselben von unten nach oben in die Höhe zu heben und dadurch seine Befestigungsweise und Beweglichkeit noch vollständiger kennen zu lernen. Schliesslich gelang es mir auch mit einem Drahte, der an seiner Spitze etwa 4 Millimeter lang unter einem rechten Winkel gebogen war, unter den freien Rand der Verbindungs- oder Insertionsfalte des Polypen zu gelangen und diese etwas emporzuheben, wodurch deren Existenz und Beschaffenheit auf das Bestimmteste dargethan ward.

Bei allen diesen Versuchen und Uebungen, Drähte nicht nur bis in den Kehlkopf, sondern noch durch die Stimmritze hindurch bis in den Anfang der Luftröhre hineinzuführen, ergaben sich folgende nicht uninteressante Resultate über den Empfindlichkeitsgrad der verschiedenen die Kehlkopfshöhle begränzenden Gebilde.

Ganz unempfindlich gegen mechanische Berührung war die Oberfläche des Polypen, trotz ihres Ueberzuges von der Kehlkopfschleimhaut, dagegen zeigte die Verbindungsfalte schon ganz dicht an dem Körper des Polypen deutliche Empfindlichkeit.

Am empfindlichsten war die Gegend der falschen Stimmbänder, so dass hier auch schon die allerleiseste Berührung mit dem Drahte nicht zu überwindenden Hustenreiz und Husten hervorrief, ja selbst die blosse Annäherung des Drahtes ohne wirkliche Berührung schon deutlich empfunden ward.

Nicht ganz so empfindlich als die falschen erwiesen sich die wahren Stimmbänder, namentlich zeigte sich dieses darin, dass, wenn der Draht (oder später Instrumente) mit ganz glatter Oberfläche durch die Stimmritze bis in den untern Kehlkopfsraum hinabgeführt waren und nun aus irgend einer Veranlassung die Stimmritze um das in ihr liegende Instrument sich zusammenzog, selbst so fest, dass dieses Fassen von meiner das Instrument haltenden Hand deutlich empfunden ward, so wie auch von dem Kranken selbst

gefühlt, doch kein Schmerz und kein Reiz zum Husten hervorgerufen ward. Letzteres war dagegen augenblicklich der Fall, sobald an der von den Stimmbändern umfassten Stelle des Drahtes oder Instrumentes die kleinste Hervorragung, Spitze oder Rauhigkeit sich befand.

Nachdem ich nun soweit vorgerückt war, dass ich Metalldrähte sicher bis zu dem Polypen hinabführen und meistens auch eine Zeitlang ohne Husten zu erregen, an den Polypen anlegen und mit diesen Drähten den Polypen etwas hinabdrücken oder in die Höhe heben konnte, trat die Frage in den Vordergrund, wie lässt sich nun jetzt die Entfernung des Polypen am leichtesten und schnellsten bewerkstelligen, durch mechanische oder durch chemische Einwirkung.

Von den beiden Hauptmethoden, welche dem Arzte zu Zerstörung von Afterbildungen des menschlichen Körpers zu Gebote stehen, musste ich nach kurzer Ueberlegung die Zerstörung durch chemische Aetzmittel entschieden verwerfen, da bei der Grösse und Masse des Polypen an eine rasche Zerstörung durch Berührung mit einem kräftigen Causticum unter Ausschluss jeglicher Einwirkung auf den Boden des Polypen und auf seine Nachbargebilde nicht zu denken war. Ebenso musste ich auch die Galvanokaustik als Zerstörungsmittel des Polypen verwerfen, da nicht nur ein leicht nachtheiliges Ausstrahlen der Hitze von dem Galvanokauter oder von der galvanokaustischen Schneideschlinge (auch abgesehen von der Schwierigkeit der Anlegung um den Polypen) auf die Stimmbänder nicht zu verhüten gewesen wäre, sondern auch die die Platindrähte isolirende Hülle zu viel Platz in dem vorhandenen kleinen Raume eingenommen hätte *), wodurch nicht nur die Helligkeit im Kehl-

*) Von dem Einflusse, welchen die Dicke der in den Kehlkopf eingeführten Gegenstände auf die Helligkeit daselbst ausübt, habe ich mich oft genug bei der Einführung von Drähten und Instrumenten verschiedenen Kalibers überzeugt; eine geringe Dickenzunahme eines solchen Instrumentes bewirkt schon eine merkliche

kopfe selbst beträchtlich vermindert, sondern auch die Wahrnehmung des Polypen und des zu ihm geführten Instrumentes in dem Spiegel grösstentheils oder gänzlich verhindert worden wäre. Ohne letzteres ist aber ein irgend wie sicheres Operiren im Kehlkopfs-Raume durchaus unmöglich.

Schwieriger als die Entscheidung über die einzuschlagende Hauptmethode war die Feststellung der näheren Art und Weise, in welcher die als allein zulässig erkannte mechanische Beseitigung des Polypen am zweckmässigsten sich würde ausführen lassen.

Zunächst dachte ich hier daran, den Polypen möglichst nahe an seiner Insertionsstelle mittelst einer in einer Röhre laufenden Drahtschlinge zu ergreifen und theils durch Druck, theils durch Zug abzutrennen, ein Verfahren, welches ich früher schon einmal mit dem günstigsten Erfolg eingeschlagen hatte zur Entfernung von polyposen Auswüchsen in der Luftröhre eines 6jährigen Knaben, die sich dort nach der Tracheotomie entwickelt hatten. Damals wurde die schneidende Schlinge durch die noch offene Halswunde in die hinreichend weite Trachea leicht ein- und um die Auswüchse herum geführt, hier aber setzte die Enge des Raumes, in welchem sich der Polyp befand, diesem Verfahren ein unüberwindliches Hinderniss entgegen. Um die offen stehende Drahtschlinge über das freie kolbige Ende des Polypen hinüberführen zu können, hätte sie natürlich weiter, d. h. von einem grösseren Durchmesser als das Kolbenende des Polypen sein müssen und ferner hätte sie zunächst in der Richtung von hinten nach vorn über dieses freie Ende und dann mit einer Drehung in der Richtung von rechts nach links über den vordern Theil des Polypen hinübergeschoben werden müssen, Bewegungen, welche sich bei der Enge des Raumes in der Stimmritze, die von dem Polypen fast vollständig ausgefüllt

---

Verminderung der Lichtmenge oder Helligkeit in dem Kehlkopfsraume, wie denn auch der Kranke selber alsbald die Verminderung des seiner Brust zuströmenden Luftquantums empfindet.

wurde, durchaus nicht vornehmen liessen, ohne fast beständig mit der Drahtschlinge die Stimmbänder zu berühren, was natürlich der Kranke in keiner Weise ruhig ertragen hätte.

Ein anderes Verfahren war, den Polypen an seinem freien Ende mit einem scharfen gedeckten Doppel-Haken zu ergreifen und zu fixiren und dann mit einer kleinen zweischneidigen Messerklinge, die in einer Scheide verborgen bis zu dem Polypen hinabgeführt werden konnte, von der fixirenden Schleimhautfalte rasch abzutrennen. Haken und Messer wurden angefertigt und wiederholt einzeln für sich eingeführt, mit dem Haken auch der Polyp wiederholt angehakt. Einmal gelang es sogar auch, den Haken so zu fixiren, dass der Polyp anderthalb bis zwei Minuten lang an dem mit seinem Griffende lose im Munde liegenden Haken festsass; gleich nach Fixirung des Hakens hatte ich auch das Messer ergriffen und bereits bis in den Schlund eingeführt, als ein paar leichte Hustenstösse erfolgten, welche den Spiegel mit feinen Schleimtröpfchen so besprützten, dass er kein Bild mehr gab; so schnell ich nun auch das Messer zurücklegte, den Spiegel aus dem Munde nahm, reinigte, erwärmte und wieder einlegte, so war doch jetzt der günstige Augenblick vorüber, der Kranke fing stärker an zu husten und so unruhig zu werden, dass ich mich beeilen musste, den Haken von dem Polypen los zu machen und ganz zu entfernen.

Obwohl ich an der Ausführbarkeit und endlichem Gelingen dieses Verfahrens noch nicht völlig verzweifelte, so stand ich doch vorläufig von demselben wieder ab, weil ich inzwischen bei fortgesetztem Nachdenken ein anderes Verfahren als leichter ausführbar gefunden hatte. Die überaus grosse Schwierigkeit der Einführung zweier Instrumente in den engen Luftkanal, die damit verbundene beträchtliche Verkleinerung und Verdunkelung des Operationsfeldes, suchte ich zu vermindern durch Construktion eines Instrumentes, welches, für sich allein eingeführt, gleich der Scheere, den Poly-

pen beim Schneiden zugleich zu fixiren vermag und in dem vorliegenden Falle so geführt werden kann, dass es den Polypen seiner Länge nach dicht an der Gränze der sich an ihn ansetzenden Schleimhautfalte abtrennt. Gelingt es dann, musste ich mir sagen, diese Falte in einem Male ihrer ganzen Länge nach zu durchschneiden, so wird dann zwar der losgetrennte Polyp in die Luftröhre und vielleicht bis in einen Bronchus hinabfallen, allein ohne Nachtheil, denn er wird entweder sofort durch Husten herausgeschleudert werden, oder jedenfalls wenigstens binnen kurzer Zeit, durch Fäulniss mehr oder minder zerstört, in Fetzen ausgehustet werden, ohne dass von ihm während dieses Verweilens eine nachtheilige Einwirkung auf die Bronchialschleimhaut und die Lunge zu befürchten wäre.

Lässt sich aber ein solches vollständiges Abschneiden in einer einzigen Sitzung nicht ausführen, weil der Kranke nicht im Stande ist, seine Glottis die dazu erforderliche Zeit hindurch unbeweglich offen zu halten, so wird es doch jedenfalls möglich sein, durch eine grössere Anzahl von kleinen Schnitten in verschiedenen Sitzungen und zwar möglichst an der Uebergangsstelle der freien Falte auf den Körper des Polypen beigebracht, den Ernährungsapparat desselben so zu zerstören, dass ein gangränöses Absterben desselben die nothwendige Folge davon ist. Auf letzteres durfte ich um so sicherer rechnen, als ja schon früher bei dem nur leichten Drucke auf den Polypen mit Metalldrähten an der berührten Stelle ein Schwärungsprocess eingetreten war.

In beiden Fällen ist natürlich Blutung in die Kehlkopfshöhle hinein unvermeidlich, allein, da dabei kein grösseres arterielles Gefäss verletzt wird, welches plötzlich die Kehlkopfshöhle mit Blut gleichsam überschwemmen und so Erstickungsgefahr herbeiführen könnte, so ist diese Blutung nicht zu fürchten; das langsamer und sparsamer sich ergiessende Blut wird von dem Kranken schon durch Aushusten entfernt werden können.

Zur Ausführung dieses Planes construirte ich mir nun ein Instrument, das unten näher beschrieben und in den Figuren 31 und 32 in natürlicher Grösse abgebildet ist. Dasselbe musste vor Allem neben der nöthigen Länge und Krümmung seines vordern Theils so eingerichtet sein, dass es sich sehr leicht handhaben liess, namentlich auch leicht öffnen und schliessen ohne Zeitverlust und ohne dadurch im Mindesten in seiner Lage und Richtung verändert zu werden; es musste ebenfalls an seinem vordern in die Luftwege einzubringenden Theile möglichst dünn sein, jedoch ohne Gefahr des Abbrechens der beiden Schneideblätter, und ausser dem zum Schneiden bestimmten Theile keine Spitze etc. besitzen, durch welche dem Kranken bei etwaigen unvorsichtigen Bewegungen oder unwillkührlichen Zusammenziehungen im Schlunde ein Nachtheil hätte zugefügt werden können.

Am Tage nach vollendeter Anfertigung des Instrumentes am 20. Juli 1861 gelang es mir, sogleich bei dem ersten Einführen desselben in den Kehlkopf damit drei kleine Schnittchen rasch hintereinander und bei dem nach einer kleinen Pause, d. h. nur wenige Minuten darauf noch einmal wiederholten Einführen weitere 2—3 kleine Schnittchen theils in das hintere Ende des Polypen selbst, theils in die dicht daran anstossende Parthie der Schleimhautfalte zu machen. (Vergleiche die Abbildung Fig. 21.) Ausgeführt wurden diese Schnitte in der Weise, dass das Instrument geschlossen in die Kehlkopfshöhle bis zu dem Polypen hinab geführt wurde, und zwar so, dass dessen grade nach vorn gerichtete Spitze das freie kolbige Ende des Polypen von hinten her leicht berührte. Durch leisen vorsichtigen Fingerdruck ward es jetzt geöffnet, so dass ohne sonstige Veränderung in seiner Haltung und Richtung die eine kleine Schneide etwas tiefer und die andere etwas höher als die Insertion der Schleimhautfalte an den Polypen zu stehen kamen, und dann durch eine leichte Erhebung des Griffendes des Instrumentes, beide Klingen rasch nach vorn gegen den Polypen hin

bewegt und gegen ihn angedrückt wurden, während im gleichen Augenblicke durch Nachlassen des Fingerdrucks die beiden geöffneten Schneideklingen sich schlossen. Dieselbe Bewegung ward dann rasch noch 1—2 mal wiederholt.

Diese Schnitte, welche von dem Kranken nicht im Mindesten empfunden wurden, verursachten eine verhältnissmässig reichliche Blutung, welche den Kranken jedoch in keiner andern Weise belästigte, als dass er anfangs rasch nach einander, später in etwas grösseren Zwischenzeiten durch kurzes Aufhusten Blut auswarf. Dieses Bluthusten, abgesehen von den einzelnen Blutspuren, welche sich auch noch später in dem weiteren Verlaufe des Tages hie und da in dem ausgeworfenen Schleime zeigten, dauerte ungefähr $^3/_4$ Stunden, und die ganze Menge des ausgeworfenen Blutes mag etwas mehr als zwei Unzen betragen haben. Die Stimme zeigte nach dieser Operation noch keine Veränderung, wie denn auch in dem Allgemeinbefinden des Kranken ebensowenig irgend eine Aenderung zu bemerken war.

Am 21. und 22. Juli wurden die Einschnitte in der gleichen Weise und mit dem nämlichen Erfolge wiederholt, nur war die Blutung an dem ersten dieser beiden Tage geringer als an dem vorhergegangenen Tage nach der ersten Incision, und an dem zweiten Tage fiel sie noch geringer aus.

Bei der Untersuchung erschien der Polyp an dem grössten Theile seiner Oberfläche mit zahlreichen kleinen klaffenden Schnittchen bedeckt und die besonders nach vorn gelegene unverletzt gebliebene Oberfläche stark mit Blut getränkt und bedeckt, so dass er nicht unpassend mit einem Stück rohen halb zerhackten Fleisches verglichen werden konnte.

Am 23. Juli, an welchem Tage noch weitere Incisionen gemacht werden sollten, allein grösserer Reizbarkeit des Kranken und häufigeren Hustens wegen nicht recht ausgeführt werden konnten, zeigte der Polyp ein wesentlich verschiedenes Aussehen, die rothe

Färbung war fast gänzlich verschwunden, nur noch an einzelnen kleinen Stellen in Form von kleinen Flecken und Streifen, sogenannten capillären Apoplexieen ähnlich, wahrnehmbar, während der grösste Theil des Polypen d. h. mehr als dessen hintere Hälfte in eine zottige, filzige oder faserige Masse von schmutziggrauer Farbe verwandelt war, ganz ähnlich den Fetzen nekrotisirten Zellgewebes, welche bei diffuser in Gangrän übergegangener Entzündung des Unterhaut-Zellgewebes ausgestossen und ausgezogen werden. Dabei war zugleich das Volumen des Polypen auffallend verkleinert, wie denn auch bereits an der Sprache eine Aenderung zum Bessern nicht mehr zu verkennen war.

Dieser Zersetzungsprocess des Polypen, während dessen die abgestorbenen und abgelöseten Theile mit dem Husten ausgeworfen wurden, ohne dass jedoch je ein grösseres Fragment davon bemerkt worden wäre, machte solche rasche Fortschritte, dass schon am 25. Juli bei der Untersuchung die ganze Masse des Körpers des Polypen verschwunden war und nur noch in oder unter dem vordern Winkel der Stimmritze ein höchstens zwei Linien langer von beiden Seiten her platt zusammengedrückter Stumpf von dem vordern Ende des Polypen vorhanden war, welcher an seinem hintern freiern etwas dickern Ende eine etwa 2 Quadratlinien grosse Granulationsfläche mit einem dünnen Eiterbeschlage darbot, während der vorderste Theil von glatter nur unbedeutend gerötheter Schleimhaut bekleidet war. Gleichzeitig war der Kranke auch wieder im Stande, mit lauter Stimme zu reden, namentlich ganz leicht und ohne allen Anstoss und Anstrengung mit der Sprache einzusetzen, wenn schon die Stimme noch nicht ganz vollkommen rein war, sondern noch einen gewissen Nasenton hatte, welcher indessen mit grosser Wahrscheinlichkeit hauptsächlich dem gleichzeitig vorhandenen Schnupfen zuzuschreiben war; die Empfindungen in der Glottis, welche früher durch die Bewegungen des Polypen bei dem Ein- und Ausathmen erzeugt wurden (s. oben pg. 10 u. ff.), waren gänzlich verschwunden.

Mit dem Beginne des Monat August konnte der Kranke von seinem Kehlkopfsübel als vollständig befreiet angesehen werden, indem die Stimme und Sprache vollständig frei und rein waren.

Die vorhin (pag. 30) erwähnte kleine Granulationsfläche ist jetzt vollständig vernarbt und der ganze Ueberrest des Polypen zu einem kleinen, nicht liniengrossen, von beiden Seiten her platten Stumpf zusammengeschrumpft, welcher unter dem vordern Vereinigungswinkel der beiden Stimmbänder so versteckt sitzt, dass er nur bei ganz besonderer Aufmerksamkeit auf diese Stelle wahrgenommen werden kann. Beide Stimmbänder erscheinen ihrer ganzen Länge nach vollständig frei und normal, wie denn auch unterhalb des linken Bandes keine Spur mehr von der früheren Falte zu entdecken ist. Bemerkenswerth ist noch, dass die Glottis nach Entfernung des Polypen bei der Inspiration zu einem bedeutend höhern Grade sich erweiterte, als dieses während der Anwesenheit des Polypen je geschehen war, ja nahezu das Doppelte ihres Querdurchmessers erreichte.

Der Zeitraum, welcher bis zu Erreichung dieses Resultates verfloss, erscheint auf den ersten Blick als ein sehr grosser, da er mehr als zwei Monate umfasste. Am 22. Mai hatten die ersten nähern diagnostischen Untersuchungen begonnen, auf welche dann in unmittelbarem Anschlusse übergehend die zur Ausführung der Operation nöthigen Vorübungen und Vorbereitungen folgten, fast täglich eine halbe bis ganze Stunde lang, bis endlich am 20., 21. und 22. Juli die Operation selbst ausgeführt wurde. Während der angegebenen Zeit hatte jedoch ein Mal eine achttägige und zwei Mal eine kürzere je ein paar Tage umfassende Unterbrechung durch vorübergehendes allgemeines Unwohlsein stattgefunden, woran sich endlich noch mehrere einzelne Tage anreihen lassen, an denen wegen grösserer Reizbarkeit im Halse gleich nach den ersten Versuchen, den Kehlkopfspiegel etc. einzuführen, davon abgestanden werden musste. Rechnet man nun alle diese Tage zu-

sammen, und zieht sie von der obigen Gesammtsumme ab, und bedenkt man dabei ferner noch, dass in diesem Falle, als dem ersten seiner Art, die Anhaltspunkte zur Anfertigung der erforderlichen Instrumente etc. erst durch die wiederholten Untersuchungen gefunden werden mussten, so erscheint dieser Zeitraum in Wirklichkeit durchaus nicht übermässig lang. Jedenfalls wird er sich in einem zweiten Falle dieser Art um ein sehr Bedeutendes abkürzen.

Fragt man noch nach dem Allgemeinbefinden des Kranken während der ganzen Dauer der Behandlung, so war dasselbe im Anfange vollkommen ungestört bis auf eine mässige Reizung der Tracheal- und Bronchialschleimhaut, die sich durch einen am Tage nur selten, häufiger dagegen des Nachts und Morgens einstellenden Husten mit dicklichem Auswurf zu erkennen gab. Nach und nach stellte sich jedoch eine allmälig zunehmende erhöhete Reizbarkeit, Nervosität bei dem Kranken ein, deren hauptsächlichste Ursache in der bedeutenden psychischen Aufregung und Anspannung während der Dauer der einzelnen Sitzungen neben der Sorge und Befürchtung um den schliesslichen Ausgang des ganzen Unternehmens gesucht werden musste. Jedes Mal während der Einführung eines Instrumentes musste der Kranke nicht nur eine ganz bestimmte, mehr oder minder gezwungene Stellung vollkommen ruhig und unverändert einhalten, [Kiefer weit geöffnet, Lippen krampfhaft zurück und auseinander gezogen, Zunge vorgestreckt und an ihrer Basis rinnenförmig eingedrückt, Augen geschlossen, Kopf etwas nach hinten zurückgebogen, Athem langsam und tief,] sondern er musste auch jede Muskel-Reaction auf Gefühlsempfindung durch die Berührung von Instrumenten, durch die reichlich hervorquellenden und hinabfliessenden Schleimhautsecrete, jeden Reiz zum Schlucken, Husten etc. gewaltsam zu unterdrücken suchen. In Folge dieser Nervenanstrengung breitete sich schon während jeder Sitzung ein Gefühl von Kälte und kalter Schweiss über den ganzen Körper aus, das noch zunahm, wenn sich der Kranke nach beendigter Sitzung ins Freie begab,

und sich trotz der grossen Hitze Mittags im Hochsommer fast regelmässig zu einem wirklichen Frostgefühle steigerte. Auch ausser dieser Zeit war beständig eine viel grössere Empfindlichkeit gegen äussere besonders Temperatur-Einflüsse vorhanden, was den Kranken nicht nur zu einer für die heisse Jahreszeit ungewöhnlich warmen Bekleidung veranlasste, sondern überhaupt eine bis dahin an ihm nie gekannte Aengstlichkeit und Aufmerksamkeit für seinen ganzen Körperzustand bewirkte. Am meisten empfindlich war die Gegend des Magens und des Zwölffingerdarmes, so dass jedes Mal, wenn dieselbe von kühlerer Luft getroffen war, neben Vermehrung des Hustens auch Druck in der Magengegend, Verminderung des Appetits, allgemeine Mattigkeit verbunden mit icterischer Färbung der Haut, besonders der Haut des Gesichtes und der Bindehaut der Augen, mit dunkelgrüner Färbung des Urins und grauer Färbung der sparsam erfolgenden Stuhlausleerungen sich einstellten. Nur einmal erreichten jedoch diese Zufälle einen solchen Grad, dass sie den Kranken zu einem mehrtägigen Bettliegen zwangen, indem zugleich Fieber vorhanden war; wärmeres Verhalten und der Gebrauch von Aloë mit Rheum genügte immer, um wenigtens jede störende Steigerung dieser Zufälle alsbald wieder zu beseitigen, da ein geringer Grad von icterischer Färbung der Haut, des Urins und auch der Sputa fast andauernd blieb. Nach vollendeter Entfernung des Polypen genügte ein 14 Tage fortgesetztes reichliches Trinken von kohlensaurem Wasser, den noch vorhandenen Husten gänzlich zu beseitigen, und ein 14tägiger Badaufenthalt in Norderney während der zweiten Hälfte des August tilgte die noch vorhandene Empfindlichkeit der Haut gegen Temperatur-Einflüsse vollständig, so dass mein Bruder Anfangs September vollständig genesen und erstarkt zu Erfüllung seiner Berufspflichten nach Berlin zurückkehren konnte.

Brieflicher Mittheilung zu Folge dauert der günstige Zustand seines Allgemeinbefindens gegenwärtig (Januar 1862) noch fort

und ebenso die Reinheit und Kraft seiner Stimme; eine von Dr. Lewin vorgenommene Besichtigung des Kehlkopfes liess denselben keine Spur des früheren Uebels entdecken. Nur darüber schreibt er mir, herrschte unter seinen näheren Bekannten eine Meinungsverschiedenheit, ob seit der Operation seine Stimmlage um einige Töne höher oder tiefer geworden sei, jedenfalls sei er aber nach eigener Wahrnehmung gegenwärtig im Stande, höhere Töne als früher zu singen.

Apparat zur Laryngoskopie.

Der zur diagnostischen Untersuchung des Kehlkopfes erforderliche Apparat besteht im Wesentlichen in zwei Spiegeln, einem grösseren, dem sogenannten Beleuchtungs-Spiegel, welcher vor die Mundöffnung des Kranken gehalten, die von der benutzten Lichtquelle ausgehenden Lichtstrahlen in die Mund-Rachenhöhle hineinwirft, und einem kleineren, dem sogenannten Kehlkopfs-Spiegel, welcher in die Mund-Rachenhöhle eingebracht die dorthinein geworfenen Lichtstrahlen auffängt und in die Kehlkopfshöhle hinableitet. Als Lichtquelle wird entweder die Sonne oder ein besonders zu diesem Zwecke construirter Beleuchtungs-Apparat benutzt.

Im Nothfalle kann sogar auch der eine von den beiden Spiegeln, der Beleuchtungsspiegel entbehrt werden, indem man die von der gewählten Lichtquelle ausgehenden Lichtstrahlen direct auf den in die Mundhöhle eingebrachten Kehlkopfsspiegel fallen lässt, während der Kopf des Beobachters in solcher Entfernung und Richtung vor den geöffneten Mund des Kranken gehalten wird, dass derselbe das Spiegelbild des Kehlkopfs in dem Spiegel erkennen kann, ohne den neben seinem Kopfe vorbeifallenden Lichtstrahlen den Weg zum Spiegel zu versperren. Bei dieser Untersuchungsmethode wird nun zwar der Instrumental-Apparat um ein Stück verkleinert, ja bei Benutzung des Sonnenlichtes sogar gänzlich auf

den Kehlkopfspiegel reducirt und so die möglich grösste Einfachheit in dieser Beziehung erzielt, allein nur auf Kosten und durch Aufgeben anderer wesentlicher Vortheile. Es wird nicht nur die Stellung des Arztes bei der Untersuchung eine viel unbequemere, gezwungenere, zur ruhigen Beobachtung und namentlich zu operativen Einwirkungen viel weniger geeignete, sondern es wird auch der grosse Vortheil aufgeopfert, den in den Mund einfallenden Lichtstrahlen rasch und leicht eine andere Richtung auf eine andere Stelle hin geben zu können, was bei einer allseitigen Untersuchung der Kehlkopfshöhle durchaus unerlässlich ist, und bei Benutzung des Beleuchtungsspiegels durch eine geringe Wendung oder Drehung desselben stets sofort erreicht werden kann. Es verdient daher die Untersuchungsmethode mittelst zweier Spiegel entschieden den Vorzug.

Der Kehlkopf-Spiegel wird sowohl von Glas, als auch von Metall und zwar in verschiedenen Formen und Grössen angefertigt. Der von mir benutzte Kehlkopfspiegel stellt eine etwa 3 Millimeter dicke länglich-viereckige Platte von Stahl dar, welche an der untern schmalen Seite leicht ausgeschweift, an dem obern schmalen Rande dagegen bogenförmig abgerundet ist. Die vordere ganz ebene Fläche ist äusserst fein polirt, so dass sie ein volkommen klares und reines, in keiner Weise verzogenes Spiegelbild liefert. Sämmtliche Ränder, welche an dieser vordern Fläche rechtwinklig ansetzen, sind nach der hintern Fläche zu stark abgerundet; in letzterer befindet sich etwas oberhalb der Mitte eine queer laufende Furche, in welche das Ende eines etwa 3 Millimeter dicken und 15 Centimeter langen Drahtes aus Neusilber eingelöthet ist, der in einer Entfernung von einem Centimeter von dem einen Seitenrande des Spiegels fast bis zum rechten Winkel nach vorn zur Vorderfläche des Spiegels und zwar in der Richtung gebogen ist, dass er mit der Längenachse des Spiegels einen Winkel von 45 Graden bildet. (Fig. 23.)

An dem freien Ende des Drahtes ist ein hölzerner Handgriff, entweder unbeweglich befestigt, oder beweglich, so dass er nach Belieben abgezogen und aufgesteckt und mit einer kleinen Flügelschraube befestigt werden kann.

Von der angegebenen Form des Spiegels, welche sich mir als die zweckmässigste erwiesen hat, benutze ich zwei Exemplare, ein kleineres von 15 Millimeter und ein grösseres von 22 Millimeter Breite, während die Höhe bei beiden das Gleiche, nämlich 25 Millimeter beträgt, vergl. Fig. 24 und 25. Ausserdem habe ich mir noch ein grösstes Exemplar von 33 Millimeter Länge (Fig. 26) anfertigen lassen, das jedoch nur in einzelnen Ausnahmsfällen, nämlich bei Personen mit besonderer Tiefe des Schlundkopfes mit Vortheil angewandt wird. Wird bei solchen Personen, bei denen der weiche Gaumen ungewöhnlich weit von der hintern Wand des Schlundkopfes entfernt ist, der gewöhnliche Kehlkopfspiegel in der später zu beschreibenden Weise an die genannte Wand angesetzt, so geschieht es dann leicht, dass der weiche Gaumen über den obern Rand des Spiegels sich nach vorn zurückzieht und damit das Zäpfchen v o r, d. h. diesseits des Spiegels niederfällt, wodurch die Beobachtung gestört wird. Durch Anwendung eines solchen langen Spiegels schützt man sich gegen einen solchen Unfall besser, als wenn man den kürzeren Spiegel entfernt von der Rachenwand gegen den Gaumen andrückt.

Das Ansetzen oder Anstemmen des Spiegels mit seinem untern Rande gegen die Schleimhautfläche der hintern Schlundkopfwand halte ich bei der Untersuchung für besonders vortheilhaft, da es dem Instrumente und der Hand des Arztes einen sichern Stützpunkt gewährt, und dieses ist auch der Grund, weshalb ich gleich von meinen ersten laryngoskopischen Versuchen an dem untern Rande des Spiegels die beschriebene concave und von hinten nach vorn schräg abgesetzte Form gegeben habe, entsprechend der convexen Oberfläche der der Schlundkopfwand zur knöchernen Grund-

lage dienenden Wirbelsäule. Will man diese Spiegel nur zu diagnostischen Untersuchungen benutzen, wobei sie am besten von dem Arzte mit der rechten Hand in der linken Seite der Mundhöhle des Kranken gehalten werden, so muss der Stiel an der linken Seite des Spiegels hervorragen. Will man den Spiegel aber bei Operationen etc. im Munde feststellen, (s. pg. 40), so muss man derartige Spiegel mit rechts sitzendem Drahtstiele haben, damit die linke Seite der Mundhöhle für die von der rechten Hand des Arztes eingeführten anderweitigen Instrumente ganz frei bleibt (Fig. 3 und 4).

Vor der Einführung in die Mundhöhle muss der Kehlkopf-Spiegel jedes Mal bis zur Temperatur des Körpers erwärmt werden, was durch Halten desselben über eine kleine Spiritusflamme oder die Flamme des künstlichen Beleuchtungsapparates, noch besser durch Eintauchen in sehr heisses Wasser geschieht, welches der Arzt in einem Gefässe zur Rechten neben sich hat. Dem Erwärmen des Spiegels in heissem Wasser ist auch deshalb der Vorzug zu geben, weil der Spiegel jedes Mal sofort nach dem Herausnehmen aus dem Munde von dem besonders an dem Rande anhängenden Mundschleime durch Abwaschen gereinigt werden muss, indem er sonst in kürzester Zeit seine Politur verliert, fleckig und unbrauchbar wird. Nach dem Eintauchen in heisses Wasser und nachfolgendem sorgfältigen Abtrocknen in weicher Leinwand prüft man jedes Mal durch Anhalten des Spiegels an die Hand und Wange dessen Wärmegrad, und führt ihn erst, wenn er wieder bis zu dem angegebenen Grade abgekühlt ist, in den Mund des Kranken ein. Die oben angegebene Dicke des Metalles macht, dass der Spiegel mehrere Minuten lang in der Mundhöhle liegen kann, ohne zu sehr abzukühlen, welches letztere sich sofort dadurch zu erkennen gibt, dass die Spiegelfläche sich mit einem feinen Feuchtigkeitsanfluge bedeckt, welcher die Wahrnehmung des Spiegelbildes unterbricht. Dieser Anflug stellt sich am deutlichsten bei jeder Exspiration des

Kranken ein, während er bei jeder kräftigeren Inspiration gänzlich wieder verschwindet, so dass der Spiegel unter diesen Umständen beständig abwechselnd hell glänzend und matt erscheint.

Nicht unerwähnt will ich an dieser Stelle lassen, dass bei Versuchen mit Chloroform-Einathmungen der nach dem Aufhören der Inhalationen in den Mund des Kranken eingebrachte Spiegel durch die Einwirkung der beim Ausathmen an ihm vorbeiströmenden Luft sehr rasch sich trübte, wie wenn er von einer flüchtigen Säure getroffen wäre, so dass er dadurch sofort unbrauchbar wurde, und wieder neu polirt werden musste.

Sehr häufig wird es wünschenswerth, ja nothwendig, den in die Mundhöhle eingeführten Kehlkopfspiegel daselbst durch eine mechanische Vorrichtung sicher zu fixiren, so namentlich bei Operationen, bei denen die rechte Hand des Operateurs zur Führung anderer Instrumente frei sein muss, ebenso auch beim Unterricht, beim Demonstriren, beim Zeichnen etc. Man kann sich zu diesem Zwecke sehr gut des von mir angegebenen und in meinem chirurgischen Atlasse Zweite Abtheilg. Taf. V. Fig. 37 abgebildeten Mundspiegels bedienen, an dessen Schlosse sehr leicht durch eine geringe Veränderung eine solche Vorrichtung angebracht werden kann, und an meinem Exemplare auch bereits angebracht ist, welche die gewünschte Befestigung des Stieles des Kehlkopfspiegels gestattet.

Noch bequemer jedoch für den Kranken, weil die freie Bewegung des Unterkiefers nicht beeinträchtigend, habe ich die Befestigung des Spiegels an einem Stirnbande gefunden, das ich mir in folgender Weise (Fig. 4 und 6) eingerichtet habe und auch ausser bei der Laryngoscopie noch mehrfach, z. B. bei Oberkieferbrüchen, bei dem Kathetrisiren der Tuba Eustachii etc. benutze. Die Grundlage dieses Bandes bildet ein 38 Centimeter langer und 3 Centimeter breiter Streifen von dünnem Neusilberblech, welcher in seiner Mitte einen 12 Centimeter langen und 8 Millimeter brei-

ten Ausschnitt enthält. An seiner hintern Seite ist dieser Blechstreifen zunächst mit glattem Saffianleder hinterlegt und dann in ähnlicher Weise wie ein Bruchband mit Leder gepolstert; an seinem einen Ende sitzt durch ein elastisches Zwischenstück von 16 Centimeter Länge damit verbunden ein 12 Centimeter langer Riemen mit einer Reihe von Löchern in seiner Mitte, während an dem andern Ende des Bleches ein kleiner Metallknopf aufgenietet ist, welche Vorrichtung eine rasche und sichere Anlegung des Stirnbandes gestattet. In dem Schlitze des Metallstreifens läuft ein durch einen senkrechten 6—8 Millimeter breiten Einschnitt in zwei seitliche Stücke getheilter Stahlstab von 20 Millimeter Höhe, der mit seiner Basis auf einer dünnen 18 Millimeter im Durchmesser haltenden Scheibe fest aufsitzt, welche letztere zwischen dem Bleche und dem Saffianleder leicht hin und her geschoben werden kann. Auf den mit Schraubengängen an seiner äussern Oberfläche versehenen Doppelstab passt eine Messing-Schraube in Knopfform, welche angezogen den unter ihr und zwischen den beiden Hälften des Stahlstabes durchgesteckten Stiel des Spiegelhalters und damit zugleich auch diese ganze Vorrichtung selber an der bestimmten Stelle sicher fixirt. (Figur 6.)

Der Spiegelhalter ist eine etwa 35 Millimeter lange und 6 Millimeter breite federnde Klammer von der in Fig. 7 dargestellten Grösse und Form, welche durch ein Charnier mit einem neusilbernen, etwas biegsamen Drahte von 3 Millimeter Dicke und 13 Centimeter Länge verbunden ist. Die Federkraft dieser Klammer muss genau so abgepasst sein, dass sie einerseits den Stiel des Kehlkopfspiegels ohne grosse Kraftanwendung einlegen und wieder herausnehmen lässt und doch andrerseits den eingelegten Stiel hinreichend festhält. Eben so passend muss auch das Charnier an der Klammer gearbeitet sein, damit sich letztere in demselben leicht richtig einstellen lässt und dann die gegebene Stellung ohne zu grosse Gewalteinwirkung unverändert beibehält.

Durch die angegebene Vorrichtung wird es möglich, den Kehlkopfspiegel in jeder erforderlichen Stellung in der Mund-Rachenhöhle feststellen zu können, und zwar so, dass nachdem die verschiedenen Bestandtheile dieses Apparates mit dem Spiegel richtig abgepasst und eingestellt worden sind, der Spiegel für sich allein während der Dauer der Untersuchung rasch herausgenommen, gereinigt und in dieselbe Stellung wieder eingelegt werden kann.

Die Schattenseite dieses Apparates, welchen ich übrigens bei der beschriebenen Operation des Kehlkopfspolypen ausschliesslich benutzt habe, ist hauptsächlich die, dass das Abpassen der richtigen Biegung des Drahtes und der Stellung des Halters ziemlich umständlich und zeitraubend ist, indem der Spiegel so lange immer eingelegt, herausgenommen und wieder eingelegt werden muss, bis Alles gehörig zusammenpasst und der Spiegel die richtige Stellung hat. Sodann geschieht es auch noch ziemlich leicht, dass der richtig angelegte Spiegel durch ungleichen Gegendruck in Folge eintretender Contractionen der Muskeln des Gaumenseegels eine Aenderung seiner Stellung erleidet, welche, wenn sie auch nur ganz unbedeutend ist, dennoch eine verbessernde Handanlegung verlangt.

Beseitigt sind diese Uebelstände durch den neuerdings von mir construirten Spiegelhalter, welcher obschon in seiner Construction nicht so einfach, dennoch in seiner Anlegung viel weniger umständlich und für den Kranken angenehmer und in seiner Wirkung ungleich sicherer ist. Er besteht (vergl. Fig. 8 und 9) aus einem 15 Centimeter langen achteckigen Messingstabe, welcher genau in die Schraubenspalte an dem Stirnbande hineinpasst und an seinem untern Ende mit einer kleinen platten, in wagerechter Richtung durchbohrten knopfförmigen Anschwellung versehen ist. Durch diese Oeffnung wird das hintere, mit Schraubengängen versehene Ende einer kleinen stählernen Klammer hindurchgesteckt, welches in der Oeffnung um seine Längenachse leicht drehbar durch weniger als eine ganze Umdrehung des auf ihm laufenden messingnen

Schraubenkopfes jedoch sofort beliebig und ganz sicher fixirt werden kann. Die 4 Centimeter lange federnde Klammer, welche einerseits aus einer einfachen, andererseits aus einer gabelförmigen gespaltenen Branche besteht, welche beide Branchen auf den einander zugekehrten nur 2 Millimeter von einander abstehenden Flächen ganz fein quergefurcht sind, ist überdiess noch mit einer senkrecht durchgehenden Schraube versehen, durch welche die beiden Branchen mit grosser Kraft gegen einander getrieben werden können.

Bei Benutzung dieses Halters wird zunächst der Messingstab mit loser Klammer so in dem Stirnbande festgestellt, dass das vordere freie Ende der Klammer ungefähr in der Höhe und in geringer Entfernung vor dem Mundwinkel sich befindet. Sodann führt man den erwärmten Kehlkopfspiegel in den Mund ein und nachdem man mit ihm die Rachenwand erreicht hat, bringt man durch eine leichte Seitenbewegung den Stiel desselben in die Oeffnung der Klammer ein. Nachdem man ihm hiedurch in der Klammer durch die Federkraft etwas Haltung verschafft, bringt man die Spiegelfläche vollends in die erforderliche Lage, wobei die Klammer den auf- und abwärts gehenden Bewegungen des Stieles des Spiegels von selbst folgt, den seitlichen und rotirenden Bewegungen dagegen nur einen sehr geringen nicht störenden Widerstand entgegensetzt, worauf durch Anziehen beider Schrauben der Spiegel sofort in der gegebenen Stellung ganz sicher fixirt wird.

Der Beleuchtungs-Spiegel ist ein runder, ungefähr 8—9 Centimeter im Durchmesser haltender, sehr flacher Hohlspiegel von Glas mit dünner Metalleinfassung am Rande und an der Rückfläche. Hinter dem Centrum dieses Spiegels befindet sich in dem Belage und in der Metallbedeckung eine runde Oeffnung von 4—5 Millimeter Durchmesser, so dass das Auge des Beobachters hindurchsehen kann, und am Rande ist mittelst eines Charniers und einer Schraube ein kurzer dicker Messingdraht befestigt, welcher in die

Messing-Hülse eines kleinen flachen Handgriffes von Holz oder Bein gesteckt und durch eine Schraube daselbst festgestellt werden kann.

Beim Gebrauche wird dieser Beleuchtungsspiegel von dem Beobachter gewöhnlich mit der linken Hand an dem senkrecht stehenden Handgriffe vor das rechte oder linke Auge gehalten; will man aber diese Hand zu anderen Zwecken frei behalten, was vielfachen Vortheil darbietet, so kann die Haltung oder Fixirung dieses Spiegels in folgender verschiedener Weise geschehen.

Scheinbar zunächst liegend ist die Haltung des Spiegels mit den Zähnen, zu welchem Zwecke die Messinghülse an dem vordern Ende des kleinen Handgriffes auch noch rechtwinklig auf die Achse des Handgriffs durchbohrt ist, durch welche Oeffnung der Stiel des Spiegels hindurchgesteckt wird, während der Handgriff selbst horizontal von und zwischen den Zähnen fixirt wird. Allein abgesehen davon, dass nicht alle Aerzte, welche laryngoskopiren wollen, die erforderliche Anzahl von guten Zähnen besitzen, um den Spiegel in der senkrechten Richtung andauernd sicher fixiren zu können, verursacht diese Haltung des Spiegels dem Beobachter nicht nur eine viel grössere Anstrengung, sondern sie verhindert denselben auch während der Beobachtung am Sprechen, was sehr häufig nöthig wird, um dem Kranken diese oder jene Anweisung bezüglich der Haltung des Kopfes, der Zunge etc. zu geben.

Eine zweckmässigere Befestigungsweise des Beleuchtungsspiegels ist dessen Befestigung an dem mittlern Theile eines Brillengestelles mittelst eines Nussgelenkes, welches den Spiegel nach Belieben vor dem rechten oder linken Auge in die erforderliche Richtung festzustellen gestattet.

Statt dieses Brillengestelles habe ich mich noch öfter und mit grösserer Bequemlichkeit des oben (pg. 39) angegebenen Stirnbandes bedient, in dessen Schraube der Stiel des Beleuchtungs-

spiegels so befestigt werden kann, dass der Spiegel sich mit dem Centralloche gerade vor dem einen oder dem andern Auge befindet, oder, was ich angenehmer gefunden habe, etwas weiter abwärts in der Mittellinie des Gesichtes grade vor der Nase, so dass die beiden Augen nahe über dem obern Rande des Spiegels in die von demselben erleuchtete Rachenhöhle des Kranken hineinsehen. (Fig. 5.)

Bedient man sich eines künstlichen Beleuchtungs-Apparates, so wird der in Rede stehende Spiegel am besten an diesem Apparate selbst mittelst eines Nussgelenks befestigt, wie dieses unten pg. 48 näher angegeben ist.

Der künstliche Beleuchtungs-Apparat, dessen ich mich bei mangelndem Sonnenlichte bediene, hat als Lichtquelle eine gewöhnliche Moderateur-Lampe, deren zur Aufnahme des Dochtes bestimmter Theil in seiner äusseren und inneren Begränzung einen Durchmesser von 30 und 34 Millimeter besitzt. In dem Centrum des von diesem Theile umschlossenen Hohlraumes, welcher bei diesen Lampen ganz frei und leer ist, kann man zur Vermehrung der Leuchtkraft dieser Lampe folgende Vorrichtung (Fig. 28) anbringen, welche in einer doppelten Weise zur Erzeugung einer stärkeren, helleren und weisseren Flamme benutzt werden kann. Dieselbe besteht aus einem 12 Centimeter langen und 4 Millimeter weiten, bis auf eine leichte Seitwärtsbiegung an dem untern Theile geraden Messingröhre, in deren unteres knopfförmig verdicktes Ende eine zweite gleich dicke aber kürzere Röhre (von 5 Centimeter Länge) mittelst eines Schraubengewindes rechtwinklig befestigt wird. Damit die lange Röhre in dem angegebenen Hohlraume in senkrechter Richtung verschiebbar festgestellt werden kann, läuft sie in einer kurzen federnden Messinghülse (von 3 Centimeter Länge), welche mittelst vier kreuzweise ausgestreckter kleiner Arme an der innern Oberfläche einer langen Messinghülse angelöthet ist. Letztere Hülse ist genau so weit, dass sie in den innern, den Docht

enthaltenden Messingcylinder der Lampe hineingesteckt werden kann, und dadurch zugleich auch hinreichend sicher befestigt wird.

Auf das obere Ende der langen Centralröhre kann ein doppeltes Ansatzstück aufgesteckt werden. Das eine stellt einen hohlen Knopf dar von 13 Millimeter Höhe und 15 Millimeter Durchmesser in seinem obern breitesten Theile, dessen Rand mit kleinen, nadelstichgrossen Oeffnungen besetzt ist, welche in schräger Richtung abwärts in den Hohlraum im Innern des Knopfes einmünden. Das andere Aufsatzstück ist eine runde, 7 Millimeter im Durchmesser haltende Scheibe von dünnem Messing- oder Silberblech, welche mit ihrem Centrum wagerecht auf einem 20 Millimeter langen dünnen Draht aufsitzt, dessen unteres Ende jedoch so dick gemacht ist, dass es genau in das obere Ende der Centralröhre hineinpasst.

Wird dieses zweite Ansatzstück auf die bezeichnete Röhre aufgesteckt und letztere zugleich so festgestellt, dass sich die Scheibe des Ansatzstückes grade in dem Niveau des freien Randes des Dochtes mitten in der Flamme oder auch bis zu 20 Millimeter darüber sich befindet, so erscheint letztere augenfällig heller und weisser, als wenn sie ohne diese Scheibe brennt. Ohne Zweifel ist der Grund hievon in der durch die Scheibe bewirkten Verstärkung des aufwärts gehenden Luftstromes im Innern der kreisförmigen Flamme zu suchen, welche eine vollständigere Verbrennung zur Folge hat.

Einen noch ungleich höhern, dem Sonnenlichte sich nähernden Grad von Helligkeit und Reinheit der Flamme dieser Lampe, verbunden aber mit einer sehr bedeutenden, dem zu untersuchenden Kranken und dem Arzte beschwerlich fallenden Hitzegrad erreicht man, wenn man durch die beschriebene Centralröhre und das auf dieselbe aufgesetzte erste knopfförmige Ansatzstück Sauerstoffgas in den untersten Theil der Flamme ausströmen lässt. Am einfachsten wird diese Gaszuleitung dadurch bewerkstelligt,

dass man auf das freie Ende der untern horizontalen Messing-Röhre eine 4—6 Fuss lange Kautschukröhre aufsteckt, welche an ihrem andern Ende durch einen genau passenden Schliesshahn mit einem grossen mit Sauerstoffgas gefüllten Sacke aus Kautschuk, etwa von der Form der bekannten Luftkissen verbunden ist. Wird nun dieser auf dem Boden des Zimmers in der Nähe der Lampe liegende Sack durch ein passendes Gewicht beschwert und der Schliesshahn geöffnet, so strömt das Sauerstoffgas in einer dem aufgelegten Gewichte entsprechenden Menge und Schnelligkeit aus den kleinen Löchern in dem obern Knopfe der Central-Röhre in den untersten Theil der Flamme aus, welche dadurch in demselben Momente in überraschender Weise verändert, ungemein viel heller und weisser wird. Bei Anwendung dieses Sauerstoffgebläses ist es aber fast unerlässlich, einen besonderen Gehülfen anzustellen, welcher die Ueberwachung und Regulirung des Beleuchtungsapparates: das richtige Einstellen des Dochtes, des Glascylinders und der Centralröhre, sowie die gehörige Belastung, Schliessung und Oeffnung des Sauerstoffbehälters zu besorgen hat.

Ebenso muss auch der Kranke gegen die grosse Hitze geschützt werden, welche von der dicht an der rechten Seite seines Kopfes stehenden Lampe ausstrahlt. Ich benutze zu diesem Zwecke zwei rechtwinklig zusammengefügte Bretter, von denen das eine kleinere horizontal auf dem Tische liegende zum Aufsetzen der Lampe dient, während das andere grössere, senkrecht emporsteigende zwischen der Lampe und dem Kopfe des Kranken sich befindet und letzterem ein sanftes Anlehnen gestattet, wodurch dessen ruhige Haltung noch etwas erleichtert wird. Aus diesem Grunde und weil auch schon bei der einfachen Flamme die ausstrahlende Hitze dem Kranken häufig sehr unangenehm fällt, mache ich von diesem Brettgestell bei jeder Untersuchung Anwendung. Als einfache Flamme betrachte ich es, wenn das Licht der Lampe nur durch die vorhin (pg. 45) beschriebene Vorrichtung mittelst des scheibenförmigen

Ansatzstückes verstärkt wird, was beständig geschieht, während ich die beschriebene Verstärkung des Lichtes durch Sauerstoffgas nur ganz ausnahmsweise benutzt habe.

Um die von der beschriebenen Lichtquelle (ohne oder mit Sauerstoffgas) ausgehenden Lichtstrahlen gehörig zu sammeln und auf den Beleuchtungsspiegel zu leiten, wird die Lampe in folgenden Apparat (Fig. 27) gestellt. Die Grundlage desselben bildet ein kurzer, 15 Centimeter langer, hohler, conischer und an beiden Enden offener Cylinder (C) aus schwarzem Eisenblech, sogenanntem Sturzblech gefertigt, welcher an dem einen Ende einen Durchmesser von 12 Centimeter und an dem andern von 9 Centimeter besitzt. In der Mitte seiner obern und seiner untern Wand befindet sich eine rundliche Oeffnung gerade weit genug, um den Glascylinder der Lampe (B) hindurchstecken zu können, und ausserdem ist noch an der einen Seite zwischen diesen beiden Oeffnungen eine länglichviereckige durch eine Klappe schliessbare Oeffnung angebracht, durch welche man bei aufgehobener Klappe nach der Beschaffenheit der Flamme, der Stellung des Dochtes etc. sehen kann. An diesem Cylinder sind durch eiserne Niete vier starke Drahtstäbe (D) befestigt, welche so lang sein müssen, dass wenn sie in die 4 Hülsen eines unter die Lampe gestellten und deren Fuss genau umgebenden runden Tellers aus Zinkblech (E) hineingesteckt sind, die horizontal liegende Achse des Cylinders genau im Niveau des hellsten Theiles der Lampenflamme sich befindet.

In das hintere oder weitere Ende des Sturz-Cylinders wird ein in Messing gefasster Hohlspiegel (F) mit einem Krümmungshalbmesser von ungefähr 90 Millimeter hineingesteckt.

In das vordere Ende wird eine ebenfalls in Messing gefasste planconvexe Glaslinse (G) mit einer Fokaldistanz von ungefähr 4 Zoll eingesteckt, an deren Messingfassung mittelst einer Schraube noch eine $8^1/_2$ Centimeter lange und $7^1/_2$ Centimeter weite Röhre aus Zinkblech (H) sich anschliesst; letztere ist jedoch an ihrem

vordern Ende sehr schräg abgeschnitten, nämlich so, dass während die Länge dieser Röhre an der einen Seite die angegebene Länge von $8^1/_2$ Centimeter beträgt, an der gegenüber liegenden Seite sie nur $2^1/_2$ Centimeter misst. Dicht an dem freien Rande der langen Seite dieser Röhre, welche bei dem Gebrauche dem untersuchenden Arzte zugekehrt ist, befindet sich ein Nussgelenk zur Aufnahme der Kugel des Beleuchtungsspiegels (I), welche in demselben so befestigt ist, dass sie die Feststellung des Beleuchtungs-Spiegels in jeder für die Untersuchung nöthigen Stellung ohne sonstige Nachhülfe gestattet.

Diese Verbindung des Beleuchtungsspiegels mit dem übrigen Beleuchtungsapparate gewährt einen doppelten Vortheil; sie schützt einerseits das Auge des Beobachters vollständig gegen das aus dem Apparate ausstrahlende äusserst helle und blendende Licht, und andererseits lässt sie die linke Hand des Beobachters frei, so dass dieselbe nach richtiger Einstellung dieses Spiegels zu anderen Zwecken benutzt werden kann, und nur zwischenhinein bei eingetretenen Veränderungen in der Richtung des Kehlkopfspiegels oder in der ganzen Haltung des Kopfes des Kranken zu entsprechender Verbesserung der Richtung des Beleuchtungsspiegels vorübergehend gebraucht werden muss.

Wendet man diesen Beleuchtungs-Apparat an und befestigt man zugleich den Kehlkopfspiegel mittelst des Spiegelhalters an dem um den Kopf des Kranken angelegten Stirnbande, so hat man nach richtiger Einstellung der beiden Spiegel nicht nur beide Hände zu beliebigem Gebrauche ganz frei, sondern findet sich auch sonst in seinen Bewegungen nicht im Mindesten gehindert, — Vortheile die ich bei der Ausführung der beschriebenen Operation, bei klinischen Demonstrationen etc. genugsam schätzen gelernt habe.

Technik der Laryngoskopie.

Die nächste und wichtigste Aufgabe bei der Laryngoskopie ist eine möglichst vollkommene Beleuchtung oder Erhellung der ganzen Kehlkopfshöhle. Am einfachsten und am vollkommensten geschieht dieses durch direkt von der Sonne ausgehende Lichtstrahlen, welche vermittelst der beiden pg. 36 und 42 beschriebenen Spiegel in die Kehlkopfshöhle hinein geleitet werden. Kein anderes Licht kommt diesem an Helle und Reinheit gleich. Ich würde deshalb das Sonnenlicht zu ausschliesslicher Benutzung bei laryngoskopischen Untersuchungen empfehlen, wenn dadurch nicht, in unserem Klima wenigstens, eine zu grosse Beschränkung in Bezug auf Zeit und Ort solcher Untersuchungen gesetzt würde. An wie vielen Tagen und in wie vielen Häusern würde man bei uns verhindert sein, laryngoskopische Untersuchungen anzustellen, wenn man dazu ungetrübten hellen Sonnenschein unumgänglich nöthig hätte! Dazu kommt noch, dass diese Art der Untersuchung im Sommer bei hoch stehender Sonne durch die von ihr ausstrahlende Wärme für den Kranken und noch mehr für den untersuchenden Arzt eine höchst unangenehme und beschwerliche wird, ja häufig schon nach ganz kurzer Frist als unerträglich abgebrochen werden muss, es sei denn, dass man durch Verhängen des Fensters, durch welches die Sonne in das Untersuchungszimmer fällt, bis auf eine kleine freie Stelle von der Grösse einer gewöhnlichen Fensterscheibe sich gegen die direkte Sonnenwärme etwas zu schützen sucht.

Angenehm und der grösseren Einfachheit der Beleuchtung wegen bequem ist die laryngoskopische Untersuchung bei Sonnenlicht in den frühen Morgenstunden oder gegen die Zeit des Sonnenunterganges hin in einem der Sonne gerade gegenüber gelegenen Zimmer, zumal da hier die Sonnenstrahlen in einer zweckmässigeren, der horizontalen sich nähernden Richtung in das Zimmer hineinfallen. Jedoch bleibt auch so noch immer die Unannehmlichkeit, dass Kranker und Arzt während der Untersuchung immer schon nach wenigen Minuten entsprechend dem fortschreitenden Laufe der Sonne ihre Stellung zu ändern und nachzurücken haben.

Will man die laryngoskopische Untersuchung bei Sonnenlicht anstellen, und zwar nach der oben (pg. 35) gemachten Bemerkung mit reflectirtem Sonnenlichte, so lässt man den zu untersuchenden Kranken sich nahe an das Fenster des Zimmers auf einen etwas hohen Stuhl hinsetzen, so dass derselbe seinen Rücken dem Fenster und das Gesicht dem Zimmer zukehrt, je nach dem Stande der Sonne in gerader oder schräger Richtung, indem die Sonnenstrahlen immer genau in der Medianlinie des Kopfes des Kranken über denselben nach vorn hinüber fallen müssen. Den Kopf hält der übrigens gerade aufrecht sitzende Kranke ein wenig nach hinten zurückgebeugt, so dass bei geöffnetem Munde etwa der untere Rand der oberen Schneidezähne in gleichem Niveau mit der Wurzel des Zäpfchens steht, in welcher Stellung der Kopf und Rücken des Kranken erforderlichen Falls durch dahinter gelegte Polster, Kopfkissen etc. unterstützt und namentlich am Zurückweichen nach hinten verhindert werden muss.

Unmittelbar vor dem Kranken nimmt der Arzt seinen Platz auf einem zweiten Stuhle, mit seinem Gesicht dem des Kranken gerade gegenüber, und in solcher Höhe, dass seine Augen in gleichem Niveau mit dem geöffneten Munde des Kranken sich befinden.

Will man nur rasch einen kurzen Blick in das Innere des Kehlkopfes werfen, zumal bei Kranken, die bereits durch Uebung

gelernt haben, den Mund gehörig zu öffnen und die Zunge richtig zu halten, so hält man am einfachsten den Beleuchtungsspiegel mit der linken Hand vor das beobachtende Auge und führt mit der andern (rechten) Hand den zuvor durch Eintauchen in heisses Wasser gehörig erwärmten und hinterher sorgfältig wieder abgetrockneten Rachenspiegel in den Mund ein, in der Weise, wie gleich näher angegeben werden soll.

Bei weniger geübten Kranken dagegen, bei welchen es von grossem Werthe ist, während der Untersuchung die linke Hand frei zu behalten, um damit den Kopf des Kranken, dessen Unterkiefer oder Zunge etc. gehörig dirigiren zu können, bedient man sich des an dem oben pg. 39 beschriebenen Stirnbande befestigten Beleuchtungsspiegels, welchem man eine solche Stellung gibt, dass die von ihm zurückgeworfenen Sonnenstrahlen in der Mundhöhle des Kranken in einem kleinen Kreise auf dem Gaumensegel über dem Zäpfchen zusammentreffen. Durch ganz geringe Bewegungen des Kopfes kann man dann während der Untersuchung dem Beleuchtungsspiegel und damit auch diesem Lichtkegel jede andere erforderliche Richtung mittheilen.

Wird die Untersuchung bei künstlicher Beleuchtung vorgenommen, so setzen sich Arzt und Kranker in gleicher Weise wie vorhin angegeben, einander gegenüber, während dicht zur Rechten des Kranken der Beleuchtungs-Apparat auf dem Brettgestelle auf einem kleinen Tische steht und zwar in solcher Höhe, dass dessen Lichtflamme in der Höhe der Mundspalte des Kranken sich befindet, und zwar das Centrum der Lichtflamme ein wenig unterhalb der Mitte der Höhe der Mundhöhle. Durch einige Versuche findet man bald heraus, welche Stellung und Richtung man dem ganzen Apparate und insbesondere dem an seinem vordern Ende befindlichen Beleuchtungsspiegel geben muss, damit der durch das Centralloch des Spiegels hindurchsehende Beobachter in ähnlicher Weise wie bei der

Sonnenbeleuchtung das Zäpfchen an seiner Wurzel von dem Lichtkegel des Apparates hell erleuchtet erblickt.

Während man nun die linke Hand frei behält, theils um an dem Beleuchtungsspiegel während der Untersuchung nöthig werdende Richtungsveränderungen vorzunehmen, oder um dem Kopfe oder der Zunge des Kranken die gehörige Richtung zu geben, zu welchem Zwecke man die linke Hand unter dem vordern Ende des Apparats hindurch zum Munde des Kranken in die Höhe bringt, und den linken Zeigefinger auf die Zahnreihe der rechten Unterkieferhälfte auflegt, führt man gleichzeitig mit der rechten Hand den erwärmten hell glänzenden Spiegel in den Mund ein.

Diese Einführung des Spiegels geschieht so, dass man den Spiegel mit dem horizontal gehaltenen Griffe rasch nahe unter den harten Gaumen hindurch bis zur vordern Fläche des weichen Gaumens bringt und diese dann mit der hintern obern Fläche des Spiegels in der Richtung nach hinten und oben sanft zurückdrängt, bis das untere freie Ende des Zäpfchens aufsteigend hinter dem Spiegel verschwunden ist und letzterer mit seinem untern Rande gegen die Vorderfläche der hintern Wand des Rachens sich anstemmt, ungefähr in dem Niveau der Gelenkverbindung zwischen dem ersten und zweiten Halswirbel. Von grosser Wichtigkeit dabei ist, dass der Spiegel, wie Fig. 3 zeigt, genau in der Mitte der Rachenwand angesetzt wird, so dass die beiden hinteren Gaumenbögen, die Arcus pharyngo-palatini, zu beiden Seiten des Spiegels frei hinablaufen, indem fast jede Berührung und Bewegung derselben durch den Spiegel sofort lebhaften Reiz zum Würgen etc. hervorruft, und die Entfernung des Spiegels erheischt, während letzterer genau und unverrückt an die bezeichnete Stelle gehalten, lange Zeit dort verweilen kann, ohne den mindesten unangenehmen Reiz zu verursachen. Aus diesem Grunde thut man auch gut, bei jeder ersten Untersuchung den kleineren Spiegel zu wählen, wel-

cher eben seiner geringeren Breite wegen die bezeichneten Gaumenbögen weniger berührt und reizt.

In dem so angelegten Spiegel erblickt man gewöhnlich sofort, nachdem er von dem Lichtkegel des Beleuchtungsspiegels erhellt ist, den obern Rand des Kehldeckels und kann dann sehr leicht, indem man durch abwärts oder aufwärts gehende oder durch seitliche Bewegungen mit dem Handgriffe den Spiegel stärker neigt oder hebt oder nach der einen oder anderen Seite hin wendet, den Lichtkegel auf jede erforderliche Stelle in die Tiefe hinwerfen. Bei grösseren Veränderungen der Richtung dieses Spiegels muss man selbstverständlich auch dem entsprechende Veränderungen in der Richtung des Beleuchtungsspiegels vornehmen.

Ein grösstes Hinderniss giebt es aber hiebei zu überwinden — die Zunge, besonders wenn dieselbe recht gross und fleischig ist. Sehr viele Kranke, namentlich aus den ungebildeten Ständen vermögen die Zunge auf das erste Geheiss des Arztes nicht in die nöthige Stellung und Ruhe zu bringen; sie bewegen und bäumen dieselbe vielmehr in der verschiedensten Weise in dem Munde herum, zuweilen sogar gänzlich unfähig auch nur irgend eine ruhige willkührliche Bewegung der Zunge in der ihnen aufgegebenen Weise auszuführen. Je mehr nun diese aber, während der Spiegel im Munde liegt, in die Höhe sich bäumt und an dem harten Gaumen sich anzulegen sucht, desto mehr wird die direkte Beleuchtung und Wahrnehmung des Spiegels im Munde gehindert, während je mehr der Kranke die Zunge und namentlich deren Wurzel im Boden der Mundhöhle abwärts drückt, desto mehr wird der Kehldeckel nach hinten über den Kehlkopfseingang zurückgeschlagen und so den Lichtstrahlen von dem allerdings jetzt ganz frei gesehenen Rachenspiegel der Weg in die Kehlkopfshöhle grösstentheils oder gänzlich versperrt.

Unter allen bisher erfundenen spatel- und zangenförmigen Instrumenten, welche den Zweck haben, die Zunge des Kranken auch

ohne dessen Mitwirkung, ja selbst gegen dessen Willen in der zur Laryngoskopie nöthigen Stellung ruhig zu halten, hat mich kein einziges befriedigt, so dass ich es zu allgemeinem Gebrauche empfehlen könnte. Die spatelförmigen Instrumente haben den Nachtheil, dass sie die Zunge niederdrückend dieselbe zugleich an ihrer hintern Parthie rückwärts drängen, wodurch der Kehldeckel ebenfalls nach hinten zurückgelegt wird, und sucht man durch Ansetzen des Instruments möglichst weit nach hinten auf die Zungenwurzel nahe vor den Kehldeckel die Zunge zugleich von hinten her nach vorn zu drücken, so ruft man dadurch sofort grossen Brechreiz hervor welcher jedes Laryngoskopiren unmöglich macht. Zangenförmige Instrumente leicht angelegt lassen die Zunge wohl ergreifen und vorziehen, wenn der Kranke keinen besondern Widerstand leistet, und können in solchen Fällen zur Unterstützung und Beförderung der ruhigen Haltung der Zunge mit Vortheil benutzt werden; unter den entgegengesetzten Umständen aber, bei sehr unbeholfener und widerstrebender Zunge, muss man, wenn man versucht, diesen Widerstand durch stärkeren Zug zu überwinden, die Zange dabei so fest schliessen und mit solcher Kraft anziehen, dass der Kranke sofort, der dadurch verursachten lebhaften Schmerzen wegen, in die grösste Unruhe geräth und die augenblickliche Entfernung der Zange verlangt.

Am zweckmässigsten habe ich es daher immer noch gefunden, den Kranken über die nothwendige Haltung seiner Zunge genau zu unterrichten und ihn durch Uebung die Fertigkeit sich erwerben zu lassen, die Zunge in der erforderlichen Weise möglichst ruhig und bewegungslos halten zu können. Es soll nämlich die Zunge möglichst weit nach vorn vorgeschoben werden bis dicht hinter oder bis dicht über die unteren Schneidezähne und die Unterlippe hinaus, mit der Spitze nach dem Kinne zu, während zugleich der Rücken der Zunge besonders an der Wurzel möglichst tief und in seiner Längenrichtung rinnenförmig ausgehöhlt gehalten wird.

Unterstützt und erleichtert kann diese Haltung der Zunge zuweilen noch noch dadurch werden, dass der Kranke selber seine Zungenspitze mittelst eines kleinen Leinwandläppchens, eines Sacktuches etc. oder der Fig. 29 abgebildeten Zange anfasst und sanft nach vorn und zugleich etwas seitwärts hervorzieht; oder dadurch, dass man die an der Zunge vorn angelegte geschlossene Zange frei hinabhängen lässt; oder endlich dadurch, dass der Arzt den linken Zeigefinger, welcher gewöhnlich während der Untersuchung in dem rechten Mundwinkel des Kranken auf der untern Zahnreihe ruht, über diese hinüber auf den Zungenrücken gleiten lässt und letztern damit sanft niederdrückt. Indem nun gleichzeitig der Unterkiefer möglichst weit hinab und beide Lippen so weit zurückgezogen werden, dass sie den Schneiderand beider Zahnreihen frei lassen, gewährt der Kranke in dieser Haltung der zum Munde gehörigen Theile die freieste Einsicht in den Kehlkopf.

Wesentlich ist noch dabei, dass der Kranke während der ganzen Untersuchung möglichst gleichmässig ruhig und tief ein- und ausathmet, wovon derselbe ebenfalls durch den Arzt unterrichtet werden muss. Die Mehrzahl der Personen, welche zum ersten Male zu einer laryngoskopischen Untersuchung kommen, sind nämlich der Meinung, sie müssten, um die von ihnen verlangte Oeffnung des Mundes und ruhige Haltung der Zunge sicher einzuhalten, während dieser Zeit auch den Athem ganz ruhig an sich halten, was natürlich nicht durchgeführt werden kann, sondern nach kürzester Frist durch gewaltsame Explosion der Respirationsmuskeln die kaum begonnene Untersuchung unterbricht und vereitelt. Ich sage und zeige deshalb den Kranken stets zuerst, wie sie athmen müssen, und führe den Spiegel erst ein, nachdem sie selbst eine zeitlang in der erforderlichen Weise geathmet haben.

In dem Maasse nun, als die in dem vorstehenden aufgeführten Hindernisse durch die technische Geübtheit des Arztes und die Gelehrigkeit des Kranken überwunden werden, wird die Untersu-

chung mit dem eingeführten Kehlkopfspiegel ein mehr oder minder vollkommenes und befriedigendes Resultat liefern. Bei nicht wenigen Kranken und Gesunden ist es mir nach dem beschriebenen Verfahren gelungen, gleich bei der ersten Untersuchung eine allseitige Anschauung der ganzen Kehlkopfshöhle und sämmtlicher sie begränzender Gebilde zu gewinnen, andere Male dagegen waren mehrere Sitzungen dazu erforderlich, und in einzelnen Fällen gelang es mir auch gar nicht, den am schwierigsten zur Anschauung zu bringenden vordern Vereinigungswinkel der wahren Stimmbänder ganz frei zu erblicken.

Wenden wir uns unter steter Verweisung auf die treu nach der Natur aufgenommenen Abbildungen in den Figuren 10—19 nun zur Beschreibung dessen, was man bei der Untersuchung erblickt, und wie man speciell die einzelnen hier in Betracht kommenden Parthieen aufzusuchen hat, so haben wir zuvor nur noch die Bemerkung einzuflechten, dass Alles, was in dem Bilde des Kehlkopfspiegels oben gesehen wird, in der Natur nach vorn zu liegt, und was im Bilde unten erscheint, liegt in Wirklichkeit nach hinten zu, die Richtung oder die Bewegung eines Theiles, eines eingeführten Instrumentes etc. von vorn nach hinten erscheint in dem Spiegelbilde als von hinten nach vorn gehend; eine Umkehrung von rechts und links, von welcher einzelne Autoren sprechen, findet dagegen nicht statt, die linksseitigen Stimmbänder des Kehlkopfs z. B. werden auch im Spiegelbilde links d. h. an der linken Seite des Beobachteten gesehen, während sie natürlich der rechten Körperseite des Beobachters gegenüber sich befinden.

Das Erste was bei der Einführung des Kehlkopfspiegels an die gegebene Stelle der Rachenhöhle in dem Spiegel zum Vorschein kommt, ist die hinterste Parthie des Zungenrückens und der obere freie Theil des Kehldeckels, welcher letztere bei verschiedenen Personen sehr verschiedene Bilder darbietet, je nach seiner Form, Grösse, Dicke und Richtung, sowie je nach

der Haltung der Zunge. Bei manchen Personen ist der Kehldeckel ziemlich kurz und dick, ragt wenig nach oben empor und macht auch mit seinem obern freien Theile nur eine geringe Schweifung nach vorn zu. Bei dieser Beschaffenheit des Kehldeckels sieht man dementsprechend auch im Spiegelbilde zunächst nur den obern freien Rand des Kehldeckels als einen liniendicken etwas erhabenen Wulst, der sich hinter dem Zungenrücken in querer leicht gebogener Richtung von einer Seite zur andern hinüberzieht, während weder von der vordern noch von der hintern Fläche des Kehldeckels Etwas oder höchstens nur ein ganz schmaler Streifen erblickt wird.

Hat der Kehldeckel die gewöhnliche Länge und diejenige Stellung, welche bei ruhiger Lagerung der Zunge auf dem Boden der Mundhöhle hinter den unteren Schneidezähnen als die normale zu betrachten ist, so erblickt man in dem Bilde des eingeführten Spiegels, und zwar meist schon eher als derselbe bis zum Anstossen an die hintere Wand des Schlundkopfes eingeführt worden ist, folgende Theile in der Reihenfolge von oben nach unten, wie dieses in den Figuren 10, 11 und 12 dargestellt ist. Den obersten Theil des Spiegelbildes nimmt die hinterste Parthie des Zungenrückens (a) ein, leicht zu erkennen an dem grobkörnigen Aussehen, welches durch die dort eingelagerten grossen Schleimbälge bewirkt wird. Unter demselben sieht man eine grosse glatte, in querer Richtung mehr oder weniger stark gewölbte Fläche, die vordere untere Fläche des Kehldeckels (c), nach beiden Seiten und nach unten zu je von einem freien scharfen Rande (d und e) begränzt, welcher letztere (e) sich scheinbar dem Beobachter entgegen streckt. Zwischen den beiden genannten Theilen, dem Zungenrücken und dem Kehldeckel bemerkt man noch in der Mittellinie eine kleine, schmale, senkrecht sich erhebende Falte (b), die sog. Plica glosso-epiglottica media s. Ligamentum epiglottidis, welche rechts und links von einer schmalen grubenförmigen Vertiefung begränzt wird.

Unterhalb des freien Randes (e) des Kehldeckels kommt ein grösserer oder kleinerer Theil der hintern Wand des Kehlkopfes zur Anschauung, welcher je nach dem Zustande des in der Mitte ihres obern freien Randes befindlichen spaltförmigen Einschnittes, der nicht ganz passend sogenannten hinteren Stimmritze, Rima glottidis posterior, ein sehr wechselndes Bild darbietet. Gleichzeitig bemerkt man dabei auch deutlich, dass der freie Theil des Kehldeckels um so stärker gebogen und gleichsam rinnenförmig zusammengefaltet ist, je mehr die hintere Stimmritze verengert ist [man vergleiche die drei Figuren]. Bei einem mittlern Grade der Oeffnung dieses Einschnittes wie in Figur 11 sieht man dicht unter der Mitte des freien bogenförmig von rechts nach links laufenden Kehldeckelrandes eine klaffende Spalte von der Form eines mit seiner Oeffnung nach oben gerichteten spitzen Winkels von ungefähr 40 Graden, welche Spalte seitwärts von zwei ziemlich geraden Schenkeln (l), den sogenannten hinteren Stimmbändern, Ligamenta vocalia posteriora, begränzt erscheint, die nach oben je in eine rundliche Anschwellung, das sogenannte Tuberculum Santorinianum (k) auslaufen, welches sich zum Theil unter dem überragenden Kehldeckel verbirgt. Durch diese Spalte hindurch erblickt man in der Tiefe den obersten Theil der Schleimhautfläche der vordern Wandung der Luftröhre (v), ausgezeichnet durch die als hellere weissliche Streifen hindurchschimmernden Knorpelhalbringe.

Befindet sich die sogenannte hintere Stimmritze im Zustande der grössten Erweiterung, wie dieses z. B. bei einer möglichst tiefen Inspiration der Fall ist, so erscheint sie als ein flacher bogenförmiger Ausschnitt (s. Figur 10), welcher in Gemeinschaft mit dem ebenfalls einen flachen Bogen bildenden freien oberen Rande des Kehlkopfes eine queerliegende länglich runde Oeffnung darstellt, durch welche man ebenfalls, aber noch ausgedehnter, die hintere freie Fläche der vorderen Luftröhrenwandung erblickt. In den beiden seitlichen Enden dieser Oeffnung sieht man noch als kleine

helle Dreiecke (n) einen Theil der wahren Stimmbänder hervorleuchten, während sie nach unten zu von dem in Form eines schmalen Streifens sichtbaren obersten Theile der Vorderfläche der hintern Kehlkopfswandung (s) begränzt wird. Die beiden sogenannten Santorini'schen Höcker (k) sind möglichst weit von einander entfernt und befinden sich deutlicher sichtbar als in Figur 11 gerade hinter und unter den beiden Ecken des Kehldeckels, welche durch das Zusammenstossen der beiden Seitenränder desselben mit dessen oberem Rande gebildet werden.

Ist dagegen die hintere Stimmritze vollständig geschlossen, wie es z. B. geschieht, wenn man den Kranken ein hohes a oder ä angeben lässt, wobei die begränzenden Spaltenränder in der Mittellinie sich dicht an einander legen oder sogar etwas übereinander schieben, während sie gleichzeitig mit ihren freien Enden etwas nach vorn und unten gezogen werden, so erhält man die in Figur 12 dargestellte Ansicht. In derselben sieht man unter der Mitte des äusserst stark zusammengebogenen freien Kehldeckelrandes nur eine sehr feine, zuweilen kaum wahrnehmbare linienförmige Furche als Andeutung der Stelle der hinteren Stimmritze; die beiden sogenannten Santorini'schen Höcker sind gänzlich verdeckt und man erblickt unterhalb des Kehldeckels nur die hintere Schleimhautfläche der hintern Kehlkopfswandung (t), welche in ihrer obern Parthie der hintern Oberfläche der schräg gestellten Giessbeckenknorpel, und in ihrer untern Parthie dem obersten Theil der hinteren senkrechten Wand des Ringknorpels entspricht, wie dieses in der angeführten Figur durch die verschiedene Schattirung angedeutet ist.

Wird nun die Spiegelfläche des mit seinem untern Rande gegen die hintere Rachenwand angesetzten Spiegels durch eine leichte Senkung des Griffes mehr nach unten gerichtet, während gleichzeitig der Kranke seine Zunge etwas nach vorn vorschiebt, so verschwindet jetzt in dem Spiegelbilde die vordere Fläche des Kehl-

deckels nebst dem unmittelbar daranstossenden Theile des Zungenrückens, während wie Figur 15 zeigt, der obere freie Rand des Kehldeckels (e) nebst einem ganz kleinen Theile der daran stossenden hintern Fläche (f), und über dieser Parthie hinweg ein etwas weiter nach vorn, d. h. nach der Zungenspitze zu gelegener Theil des Zungenrückens (a) in dem obersten Theile des Spiegelbildes zum Vorschein kommen. Unterhalb des Kehldeckels hat sich nunmehr der Blick auf die mittlere Parthie der eigentlichen Stimmritze, Rima glottidis vera, und die sie begränzenden Seitentheile des Kehlkopfs eröffnet. Man sieht jetzt, wie Figur 15 zeigt, in dem Spiegelbilde dicht unter dem Kehldeckel in der Mitte eine deutliche dunkle Spalte, bald enger, bald weiter, die Stimmritze, Glottis, begränzt rechts und links von zwei in der Regel auffallend hell weissen oder weissgelblichen, selten rothgefleckten Streifen von durchschnittlich 1—1 1/2 Linien Breite, die einander fast parallel gerade von unten nach oben verlaufen, die wahren Stimmbänder, Ligamenta vocalia vera s. inferiora (n); nach innen nach der Stimmritze zu sind sie durch eine scharfe Linie begränzt, wie abgeschnitten; nach aussen d. h. nach der rechten und linken Seite hin verbergen sie sich unter einem Paar etwas weiter auswärts und höher gelegener faltenartig vorspringender Schleimhautwülste von leicht röthlichem Ansehen wie die ganze übrige Schleimhaut dieser Gegend, die sogenannten falschen Stimmbänder, Ligamenta vocalia superiora s. spuria (m); eine dunkle Schattenlinie oder Streifen auf beiden Seiten zwischen den wahren und falschen Stimmbändern (o) zeigt den Eingang in die dort gelegene sog. Kehlkopftasche, Ventriculus Morgagni, an. Nahe an den beiden Seitenrändern des Spiegels schimmern die Ligamenta ary-epiglottica (h) mit ihrer mittlern Parthie, während der unterste Theil des Spiegelbildes von einer gleichmässig glatten Fläche (u), der Abspiegelung der unmittelbar an den untern Rand des Spiegels stossenden freien Oberfläche der hintern Wandung des Pharynx,

eingenommen und dadurch die Wahrnehmung der hintern Wand des Kehlkopfes verhindert wird.

Eine geringe Erhebung des Griffes des Spiegels reicht jetzt hin, um bei dem Kranken, während man ihn recht tief und ruhig ein- und ausathmen lässt, den hintern Theil der Stimmritze nebst dem obern Theile der hinteren Wandung der Kehlkopfshöhle, d. h. der hintern Parthie der Rachenmündung der Kehlkopfshöhle frei in dem Spiegel zur Anschauung zu bringen.

Bekanntlich läuft dieses eben genannte Ostium pharyngeum laryngis (in Figur 14 sehr deutlich sichtbar), welches vorn von dem Kehldeckel und seitwärts von den von dem Kehldeckel in einem Bogen schräg nach hinten und unten sich hinabziehenden Ligamenta ary-epiglottica begränzt wird, nach hinten in der Mittellinie der hintern Kehlkopfswandung in eine kurze senkrechte Spalte, Rima glottidis posterior, von sehr veränderlicher Grösse und Form aus. Der diese Spalte begränzende Schleimhautrand hat zu seiner Grundlage die den oberen Spitzen der Giessbeckenknorpel aufsitzenden Santorinischen Knorpel und die von diesem letzteren ausgehenden sogenannten hinteren Stimmbänder, Ligamenta vocalia posteriora. Je mehr nun die Santorinischen Knorpel einander genähert werden, desto enger wird diese hintere Stimmritze und umgekehrt desto weiter, so dass bei der grösstmöglichen Entfernung der genannten Knorpel von einander (s. Figur 18) die Spalte als solche verschwindet und statt dessen der sie begränzende Schleimhautrand in einem flachen nach oben leicht concaven Bogen von einem Knorpel zum andern hinüberläuft.

In dem Spiegelbilde, welches die vorhin bezeichnete Gegend vor Augen führt (Figur 13), sieht man in der Mitte dicht unterhalb des freien Kehldeckelrandes (c) den hintern Theil der fast zwei Linien weit geöffneten Stimmritze mit den sie begränzenden wahren Stimmbändern (n), welche letztere an ihrem hintern Ende ganz scharf in etwas schräger Richtung abgesetzt erscheinen. Nach

aussen neben ihnen liegen beiderseits die Kehlkopfstaschen (o) und darüber die hier nur als ein sehr schmaler Saumstreifen erscheinenden falschen Stimmbänder (m), von welchen aus die seitliche Schleimhautauskleidung der Kehlkopfshöhle (q) zu den Ligamenta ary-epiglottica (h) emporsteigt, in deren hinterer Parthie das sogenannte Tuberculum Wrisbergianum (i) und das auf der Spitze der Giessbeckenknorpel sitzende Tuberculum Santorinianum (k) deutlich erkannt werden können. Zwischen den beiden Santorinischen Höckern erscheint die von den hinteren Stimmbändern (l) begränzte hintere Stimmritze als eine schmale bogenförmig ausgeschweifte Leiste, von welcher die Schleimhaut an der vordern Fläche der hintern Kehlkopfswand (s) schräg zur wahren Stimmritze sich hinabsenkt. Die an der hintern Fläche dieser hintern Kehlkopfswand ziemlich senkrecht hinabsteigende Schleimhaut, von welcher in diesem Spiegelbilde nur ein sehr kleiner Theil als ein schmaler dunkler Queerstreifen (t) zu sehen ist, legt sich bis zu unmittelbarer Berührung an die Schleimhautfläche der hintern Wandung des Schlundkopfs (u), so dass zwischen diesen beiden Theilen nur die Linie des Zusammenstossens, aber keine Spur eines klaffenden Hohlraums wahrgenommen werden kann. Diese Stelle des Schlundes und die daran stossende Speiseröhre öffnet sich immer erst durch die von oben hineingedrückten Bissen etc. Nach aussen von den Wrisbergischen und Santorinischen Höckern und unmittelbar über der Schleimhautfläche des Pharynx sieht man in die seitwärts an dem Kehlkopfe gelegenen taschen- oder schiffförmigen Ausbuchtungen des Schlundkopfes, die sogenannten Sinus pharyngo-laryngei (r) hinein.

Am allerschwierigsten ist die vordere Wand der Kehlkopfshöhle mit dem Vereinigungswinkel der beiden wahren Stimmbänder zur Anschauung zu bringen. Diese Stelle wird nämlich theils durch den obern freien Theil des Kehldeckels, theils durch dessen weiter unten befindlichen rundlichen Wulst, das sogenannten Tuberculum epiglotticum, so überragt und bedeckt, dass es

nur selten gelingt, das vordere Ende der Stimmbänder längere Zeit hindurch ganz frei zu sehen. Zur Erreichung dieses Zweckes muss man nicht nur dem Kehlkopfspiegel eine der vertikalen sich mehr nähernde Richtung geben und mit seinem untern Rande um eine oder ein Paar Linien an der hintern Pharynxwandung hinab gleiten lassen, während der Kranke den Kopf etwas stärker nach hinten zurückbeugt, sondern man muss gleichzeitig auch den Kranken bei möglichst nach vorn vorgeschobener Zunge rasche und kurze Exspirationen wie bei einem leisen Husten machen lassen, oder hohe Töne gleichsam stossweise angeben lassen. Bei einem jedem solchen Versuche sieht man momentan den Kehlkopf nebst Kehldeckel ein wenig in die Höhe steigen und letztern mit seinem freien Ende nach dem Zungenrücken hin etwas zurückklappen, in welchem Augenblicke dann die bis dahin verdeckten vordersten Parthieen der wahren Stimmbänder bis zu ihrer Vereinigung und Insertion hin frei gesehen werden können.

Durch fortgesetzte Uebung erwarben sich manche Kranke ziemlich bald die Fähigkeit, die angegebene Stellung länger aushalten zu können, noch rascher gelangte ich jedoch zu dem gleichen Ziele durch Anwendung der bereits früher (pg. 21) erwähnten Pincette (s. Fig. 30 und deren Beschreibung pg. 75), mit welcher der obere Rand des Kehldeckels gut gefasst und so nach vorn und oben gezogen werden kann, dass dadurch eine vollständig freie Ansicht der vordern Kehlkopfswandung längere Zeit hindurch bewirkt wird. Eine solche Ansicht gibt nun Figur 14 treu wieder; man sieht hier an der Basis der hinteren Fläche des Kehldeckels (f), welcher durch die an seinem obern Rande angelegte Zange vorgezogen ist, den Kehldeckelwulst (g) und in kurzer Entfernung darunter an der vorderen Kehlkopfswand (p) die beiden wahren Stimmbänder (n) unter einem sehr spitzen Winkel zusammenstossen, um sich nach vorn an die hintere Fläche des Schildknorpels anzusetzen, während die nach hinten gekehrte Oeffnung

des Winkels durch eine kleine, nur 2—3 Millimeter lange schräg rückwärts abwärts laufende Schleimhautfalte ausgefüllt wird, die mit einem freien nach unten concaven Rande aufhört. Nach aussen von den wahren Stimmbändern erblickt man die in einem nach aussen convexen Bogen verlaufenden falschen Stimmbänder (m), von den wahren Stimmbändern (n) durch den stark klaffenden Eingang in die Kehlkopfstaschen (o) getrennt. Ganz unten in dem Bilde erscheinen die einander stark genäherten Spitzen der Giessbeckenknorpel mit den aufsitzenden Santorinischen Knorpeln (k), so dass nur eine schmale Spalte zwischen denselben als hintere Stimmritze übrig bleibt; nach aussen setzt sich deren Schleimhautüberzug beiderseits fort in die Ligamenta ary-epiglottica, welche in ziemlich straffer Anspannung nach oben und aussen laufen und in die seitlichen Ränder des Kehldeckels (d) übergehen; in der untern Parthie ihres freien Randsaumes treten die Wrisbergischen Knorpel als kleine knopfförmige Anschwellungen (i) deutlich hervor. Rechts und links sieht man von dem Randsaume dieser Falte die Schleimhaut theils nach innen in die Höhle des Kehlkopfes (q) hinabsteigen, um in die falschen Stimmbänder (m) überzugehen, theils nach aussen sich hinabsenken, um hier in die Schleimhautauskleidung des Sinus pharyngo-laryngei (r) überzugehen. Ganz oben hinter der Pincette und über dem Kehldeckel ist ein schmaler Theil von dem Zungenrücken (a) sichtbar. Die Mitte des Bildes nimmt die halbgeöffnete wahre Stimmritze ein, durch welche man eine beträchtliche Strecke abwärts die hintere Fläche der vordern Wandung der Luftröhre (v) mit den weisslich durchscheinenden Knorpelringen erkennt.

Von grossem Interesse sowie von grösster praktischer Wichtigkeit sind die Veränderungen in der Form und Grösse der wahren Stimmritze, welche dieselbe bei den verschiedenen Modificationen wahrnehmen lässt, deren der In- und Exspirationsact fähig ist, und deren wir hier noch kurz zu gedenken haben.

Im Allgemeinen verengert sich die Stimmritze um so mehr, je höhere Töne man den Kranken angeben lässt; man sieht dabei die wahren Stimmbänder ganz gleichmässig von beiden Seiten her nach der Medianlinie zu einander näher rücken, wobei jedoch ihre mediane Gränzlinie nicht eine vollkommen gerade Linie, sondern eine gebrochene Linie bildet, entsprechend ungefähr einem stumpfen Winkel von 160 Graden (Figur 16.) In Folge davon sieht man, dass bei zunehmender Annäherung beide Stimmbänder zuerst in der Mitte an einander stossen und dadurch die Stimmritze in eine vordere und hintere Abtheilung je in Gestalt eines sehr spitzen Winkels trennen, bis endlich in den höchsten Graden beide Stimmbänder der ganzen Länge ihres freien Randes nach sich an einander legen, so dass nur noch eine äusserst schmale Spalte (wie in Figur 22) erblickt wird, oder auch diese nicht einmal mehr gesehen werden kann, sondern nur noch eine feine linienförmige Furche als Andeutung der Stelle der Stimmritze wahrgenommen wird. Am längsten erhält sich noch bei diesem Schliessungsvorgange eine ganz kleine dreieckige Oeffnung an dem hintern Ende der Stimmritze, wie diese in Figur 22 wiedergegeben ist.

Umgekehrt erweitert sich die Stimmritze um so mehr, je tiefer und reichlicher, in je volleren Zügen der Kranke die Luft einzuziehen versucht. Indem dabei die Stimmbänder sich von einander entfernen, verlieren sie zuerst den eben angemerkten winkelförmigen Vorsprung an ihrem freien Medianrande, bekommen hier eine ganz gerade Begränzungslinie, welche sich mit fortschreitender Erweiterung der Glottis in eine allmälig immer stärker ausgeschweifte Bogenlinie verwandelt. In Figur 17 sieht man die mehr als gewöhnlich offen stehende Glottis von den beiden leicht concaven wahren Stimmbändern (n) begränzt, über welchen die falschen Stimmbänder kaum noch als schmale Vorsprünge (m) zu bemerken sind.

Bei dem höchsten Grade der Erweiterung der wahren Stimmritze, wie er in Figur 18 etwas von der Seite her angesehen erscheint (was nöthig war, wenn überhaupt die Stimmbänder noch deutlich zur Anschauung gebracht werden sollten), bildet die Höhle des Kehlkopfs einen fast gleichmässig weiten rundlichen Hohlcylinder, durch den man anscheinend leicht den kleinen Finger hindurchstecken könnte, während an der Seitenwandung die oberen und unteren Stimmbänder nur als ein Paar ganz schmale scharfe, durch eine dunkle Linie von einander geschiedene Vorsprünge (m und n) erscheinen, die in stark gebogener Linie von hinten nach vorn verlaufen.

Je weiter die Stimmritze klafft, einen desto grösseren Theil der Schleimhautfläche der vordern Wandung der Luftröhre kann man durch die Stimmritze hindurch erblicken, wie sich aus Figur 18 und 19 ersehen lässt. Neigt man nun bei möglichst weit geöffneter Glottis den Kehlkopfspiegel mit seiner Spiegelfläche langsam abwärts, so kann man die ganze eben erwähnte Wandung der Luftröhre von oben nach unten zu betrachten und schliesslich selbst die Theilungsstelle der Trachea erblicken. Letztere giebt sich, wie Figur 19 zeigt, dadurch zu erkennen, dass ein weisslich durchschimmernder Knorpelring (w) nicht wie die über ihm gelegenen Knorpelstreifen in einem Bogen über die ganze sichtbare Luftröhrenfläche hinüberläuft, sondern in der Mitte sich einbiegt und in dem Spiegelbilde nach unten zu laufend hinter dem Bilde der hintern Kehlkopfswandung (s) verschwindet. Auf diese Weise entsteht über ihm und unter dem nächst gelegenen Luftröhrenknorpel eine dunklere Fläche von dreieckiger Gestalt statt der Streifenform zwischen den höheren Luftröhrenknorpeln, und unter diesem helleren Doppelbogen sieht man den dunklen Eingang in den weiteren rechten (x) und in den engeren linken (y) Luftröhrenast. Ein weiteres Hineinblicken in die beiden Luftröhrenäste selber ist mir bis jetzt noch nicht gelungen.

Die vorstehende Darstellung enthält Alles, was die Untersuchung der normalen Kehlkopfshöhle am Lebenden dem Beobachter darbietet und diesem zur Beurtheilung vorkommender Abweichungen hinsichtlich der Form, Structur und Function des Kehlkopfes zu kennen nöthig ist. Eine Schilderung der krankhaften Veränderungen selbst zu geben liegt nicht in dem Plane dieses Werkes. Sein Zweck ist erreicht, wenn dasselbe in den weiteren Kreisen der praktischen Aerzte anregt, sich mit der Anwendung des Kehlkopf-Spiegels vertraut zu machen, und dem danach Strebenden die nöthige Anleitung durch Wort und Bild gewährt.

Erklärung der Abbildungen.

Tafel I.

Figur 1 giebt eine anatomische Darstellung der bei der Laryngoskopie vorzugsweise in Betracht kommenden Theile des Kopfes und Halses von einem Erwachsenen in ihrer natürlichen Grösse, Form, Lage und Verbindung, genau aufgenommen nach einem Präparate, welches ich zu diesem Zwecke in folgender Weise angefertigt hatte. Durch einen senkrechten Schnitt genau in der Medianlinie des Halses, des Kinnes und der Unterlippe von vorn nach hinten bis auf die Vorderfläche der Körper der Halswirbel geführt, wurden sämmtliche vor diesen Wirbeln gelegene Theile [mit alleiniger Ausnahme des Zungenrückens und des obersten Theiles des Kehldeckels] gespalten; ein zweiter Schnitt ward von dem rechten Mundwinkel aus in horizontaler Richtung durch die ganze Dicke der Seitenwand der Mundhöhle bis dicht unter das Ohrläppchen geführt und traf hier unter einem rechten Winkel mit einem dritten Schnitte zusammen, welcher an der rechten Seite des Halses gegenüber den Querfortsätzen der Halswirbel in senkrechter Richtung emporgeführt worden war, und zwar so, dass er in der Tiefe auf der Vorderfläche der Halswirbelsäule bis zur Mittellinie hin vordringend, in letzterer mit dem von vorn eben dahin geführten ersten Schnitte rechtwinklig sich vereinigte. Denkt man sich den Hals nebst angrenzendem unterstem Theile des Kopfes als einen rundlichen Cylinder, so würde aus diesem Cylinder durch die beiden in der Tiefe rechtwinklig zusammentreffenden Vertikalschnitte gleichsam der rechte vordere Quadrant herausgehoben, so dass also in der Zeichnung zwei rechtwinklig aufeinanderstossende Schnittflächen sich darbieten, von denen die eine grössere die Durchschnittsfläche der betreffenden Theile in der Medianlinie zeigt, während die andere

schmälere (in starker Verkürzung gezeichnete) Schnittfläche nur den Schnittrand der Haut und die Vorderfläche des Halstheils der Wirbelsäule mit den ihr angehörigen Muskeln bis zur Mittellinie hin erblicken lässt.

In der obern Parthie dieser Figur, unterhalb des Querschnittes durch die rechte Wange, sieht man die innere freie Oberfläche der linken Hälfte der Mund- und Rachenhöhle bei hinabgezogenem Unterkiefer und leicht vorgeschobener Zunge in ihrer ganzen Ausdehnung. Man erkennt über dem Zungenrücken hinweg die Schleimhautfläche der linken Wange nebst dem letzten Backzahne des Unterkiefers, nach oben begränzt von dem harten Gaumen und den Zahnbögen des Oberkiefers, an welche nach hinten der linke Arcus palato-glossus und palato-pharyngeus mit der dazwischen gelegenen Tonsille sich anschliessen. Hinter diesen zeigt sich noch die Schleimhautfläche der hintern Wand des Schlundkopfes bis zu dem Vertikalschnitte in der Medianlinie, welcher durch die ganze Dicke und Länge der hintern Wandung des Pharynx und des Oesophagus hinab läuft.

An diese hintere Schlundkopfwandung ist der Kehlkopf-Spiegel mit seinem untern Rande angesetzt, mit seinem obern Rande das Gaumensegel nach oben und hinten empordrängend, dessen Zäpfchen der hintern Fläche des Spiegels aufliegt. Der untere Rand des Spiegels entspricht mit seiner Mitte der Medianlinie des Schlundkopfes, so dass also seine linke Hälfte die Wandung des Pharynx berührt, die rechte Hälfte dagegen vor der blossgelegten rechten Hälfte der Vorderfläche der Wirbelsäule sich befindet, welche letztere, kenntlich an den groben Muskelfaserbündeln, in gerader Richtung durch die ganze Figur abwärts sich erstreckt [jedoch ohne allen Anspruch auf genaue Wiedergebung des Verlaufs der hier gelegenen Muskelbündel]. Nach unten zu sieht man den Schlundkopf ohne Gränze in die Speiseröhre sich fortsetzen, welche hier grösserer Deutlichkeit wegen etwas geöffnet, d. h. die vordere und hintere Wandung in einiger Entfernung von einander gezeichnet erscheinen.

Vor der Speiseröhre steigt die weit klaffende Luftröhre empor, deren linke Hälfte von ihrer freien Schleimhautfläche nebst der Durchschnittfläche ihrer hintern und vordern Wandung gesehen wird, nach oben sich fortsetzend in die in gleicher Weise dargestellte Kehlkopfshöhle, von welcher man den untern und obern Raum nebst der dazwischen gelegenen Kehlkopfstasche mit deren Begränzung durch die oberen und unteren Stimmbänder erblickt. In der Durchschnittsfläche der vordern Kehlkopfswand kommen der Schild- und Ringknorpel nebst

dem dazwischen gelegenen Ligamentum crico-thyreoideum medium zum Vorschein; in der hintern Kehlkopfs-Wand die Schnittfläche des Ringknorpels und darüber die des M. arytaenoideus, welcher nach oben von der aus dem Kehlkopfe nach dem Schlundkopfe sich hinüberziehenden Schleimhaut begränzt wird.

Die obere Kehlkopfshöhle steht mit der Schlundkopfhöhle in freier Verbindung durch das Ostium pharyngeum laryngis, das nach vorn und oben durch den Kehldeckel begränzt wird, von welchem man nach hinten die linke Plica ary-epiglottica zu dem linken Giessbeckenknorpel hinablaufen sieht, während man von dem rechten Rande des Kehldeckels nur die Schnittfläche des Schleimhautüberzugs einerseits in die Schleimhaut des Kehlkopfes andererseits in die der Mundhöhle und Zunge fortlaufen sieht.

Unterhalb der Zunge, deren Rücken und Seitenrand unverletzt gelassen ist, sieht man die Muskulatur am Boden der Mundhöhle, nach vorn begränzt von der medianen Schnittfläche des Unterkiefers nebst dem inneren Schneidezahne und der Unterlippe, während nach hinten die mediane Schnittfläche des Zungenbeinkörpers und das von demselben zum Schildknorpel hinablaufende, von reichlichem Fettgewebe umgebene Ligamentum hyo-thyreoideum medium gesehen werden.

An dem untersten Rande der Figur sieht man in der Reihe von rechts nach links die medianen Durchschnittsflächen folgender Theile durch die verschiedene Schattirung deutlich erkennbar, so dass eine besondere Buchstabenbezeichnung nicht für nöthig erachtet worden ist: Aeussere Haut, Unterhautzellgewebe, Muskelschicht vom M. Sternothyreoidus, Isthmus der Schilddrüse, Knorpelringe der vordern Wand der Luftröhre mit anliegender Schleimhaut. Jenseits des Lumens der Luftröhre folgen die Schleimhaut und Zellhaut der hintern Luftröhrenwand, die Muskelhaut und Schleimhaut der vordern Wand der Speiseröhre, und hinter dem klaffenden Lumen der Speiseröhre noch deren hintere Schleimhaut- und Muskelhaut, welche durch eine Zellstoffschichte von den Muskeln der Wirbelsäule getrennt erscheinen.

Figur 2. Seitenansicht des Kehlkopf-Polypen und seiner Insertion in der untern Kehlkopfshöhle unterhalb des linken wahren Stimmbandes, nach den Ergebnissen der laryngoskopischen Beobachtung von oben her entworfen. Die Grösse des Polypen ist in dieser Zeichnung etwas zu gering ausgefallen.

Tafel II.

Figur 3 zeigt den kleinen Kehlkopf-Spiegel zwischen den beiden Arcus pharyngo-palatini gegen die hintere Wand des Schlundkopfes angelegt. Vgl. pg. 52.

Figur 4 zeigt den an die eben bezeichnete Stelle angelegten Kehlkopf-Spiegel befestigt durch Halter und Stirnband. Vgl. pg. 39.

Figur 5. Befestigung des Beleuchtungs-Spiegels an dem Stirnbande, und zwar so, dass derselbe in der Mitte dicht unter den beiden Augen sich befindet. Vergl. pg. 44.

Figur 6. Ein Theil des Stirnbandes mit der beweglichen gespaltenen Schraube und einem Stücke des von letzterer fixirten Stabes des Kehlkopfspiegelhalters. Seitliche Ansicht in natürlicher Grösse. Nähere Beschreibung s. oben pg. 39.

Figur 7. Einfacher Halter des Kehlkopfspiegels nebst dem untern Theile des dazu gehörigen Stabes in natürlicher Grösse. Vergl. Figur 4 und deren nähere Beschreibung pg. 40.

Figur 8. Verbesserter Halter des Kehlkopf-Spiegels nebst der untern Hälfte des dazu gehörigen Stabes. Seitenansicht in natürlicher Grösse. Die nähere Beschreibung sehe man pg. 41.

Figur 9. Derselbe Halter ohne Stab gerade von oben gesehen in natürlicher Grösse. Vgl. Fig. 8 und pg. 41.

Die Figuren 10—19 geben treue Abbildungen der Bilder, welche bei der Untersuchung des gesunden Kehlkopfes mit dem grossen Kehlkopfspiegel in dem Spiegel wahrgenommen werden. Dreht man die Tafel um und setzt dann den genannten Spiegel an dem untern concaven Rande eines solchen Bildes in entsprechender Neigung an, so sieht man in dem Spiegel genau das gleiche Bild wie bei der Anwendung desselben am Lebenden.

In allen zehn Figuren bezeichnen die beigesetzten Buchstaben die gleichen Gegenstände, nämlich

a. Zungenrücken.
b. Ligamentum epiglottidis.
c. Vordere Fläche des Kehldeckels.
d. Seitlicher Rand » »
e. Oberer Rand » »
f. Hintere Fläche » »
g. Wulst an der Basis » »
h. Ligamentum ary-epiglotticum.
i. Tuberculum Wrisbergianum.

k. Tuberculum Santorinianum.
l. Ligamenta vocalia posteriora.
m. » » superiora.
n. » » inferiora.
o. Ventriculus laryngis.
p. Schleimhautfläche der vordern Wand der Kehlkopfshöhle.
q. Innere Schleimhautfläche der seitlichen Wand der »
r. Aeussere » » » » » »
s. Vordere » » hinteren » » »
t. Hintere » » » » » »
u. Schleimhautfläche der hintern Wand des Schlundkopfes.
v. Schleimhautfläche der vordern Wand der Luftröhre.
w. Unterster Knorpelring der Luftröhre an der Theilungsstelle.
x. Hohlraum des rechten Luftröhrenastes.
y. Hohlraum des linken Luftröhrenastes.

Im Einzelnen geben diese Spiegelbilder folgende Ansichten:

Figur 10. Ansicht der vordern Fläche des Kehldeckels nebst möglichst weit geöffneter hinterer Stimmritze. Vgl. pg. 57 u. 58.

Figur 11. Ansicht der Vorderfläche des Kehldeckels nebst mässig geöffneter hinterer Stimmritze. Vergl. pg. 58.

Figur 12. Ansicht der Vorderfläche des Kehldeckels nebst geschlossener hinterer Stimmritze. Vergl. pg. 59.

Figur 13. Ansicht des hinteren Theiles der wahren Stimmritze. Vergl. pg. 61.

Figur 14. Ansicht des vordersten Theiles der wahren Stimmritze. Vergl. pg. 63.

Figur 15. Ansicht des mittleren Theiles der wahren Stimmritze. Vergl. pg. 60.

Figur 16. Ansicht der wahren Stimmritze in fast geschlossenem Zustande. Vergl. pg. 65.

Figur 17. Ansicht der wahren Stimmritze in mässiger Erweiterung. Vergl. pg. 65.

Figur 18. Ansicht der wahren Stimmritze im Zustande möglichster Erweiterung etwas von der linken Seite her gesehen, so dass die innere Oberfläche der rechten Seitenwandung der Kehlkopfshöhle deutlich gesehen wird. Vergl. pg. 66.

Figur 19. Ansicht des untersten Theiles der Luftröhre bis zu deren Theilungsstelle. Vergl. pg. 66.

Figur 20. Ansicht des Polypen in der untern Kehlkopfshöhle bis zum Niveau der wahren Stimmbänder emporgestiegen. Vergl. pg. 11.

Figur 21. Ansicht der beiden ersten in das hintere Ende des Polypen gemachten Schnitte. Vergl. pg. 28.

Figur 22. Polyp mit seinem hintern kolbigen Ende durch die wahre Stimmritze emporgestiegen und in die beiden Kehlkopfstaschen eingedrungen. An der freien Endfläche des Polypen ist die geschwürige Stelle (vergl. pg. 22) deutlich zu erkennen.

Tafel III.

Figur 23. Kehlkopfspiegel mit Stiel und Handgriff von der Seite gesehen.

Figur 24. Kleiner Kehlkopfspiegel nebst Anfang des Stieles von der Spiegelfläche aus gesehen.

Figur 25. Grosser Kehlkopfspiegel, eben so gesehen.

Figur 26. Grösster Kehlkopfspiegel, eben so gesehen.

Figuren 23—26 in natürlicher Grösse.

Die nähere Beschreibung sehe man pg. 36.

Figur 27. Künstlicher Beleuchtungs-Apparat, bestehend aus Lampe, Blechkapsel mit Hohlspiegel und planconvexer Linse nebst Beleuchtungs-Spiegel. Ein Drittel der natürlichen Grösse. Nähere Beschreibung pg. 44 nachzusehen.

A. Moderateur-Lampe.
B. Glascylinder der Lampe.
C. Blech-Kapsel um die Lampenflamme.
D. Träger der Blechkapsel.
E. Lampenteller mit vier Hülsen zur Aufnahme der 4 Träger D.
F. Schlussdeckel mit aufgesetztem Hohlspiegel.
G. Plan-convexe Linse nebst Messingfassung.
H. Ansatz-Rohr von Zinkblech.
I. Beleuchtungs-Spiegel durch ein Nussgelenk mit H verbunden.
K. Einsatzstück in den obern Theil der Lampe zum Tragen von L.
L. Durchlöcherter Brenner oder Brennkopf.

Figur 28. Das in Figur 27 mit K bezeichnete und durch punktirte Linien angedeutete Einsatzstück in natürlicher Grösse mit auf-

gesetztem scheibenförmigem Brenner von der Seite gesehen. Vergleiche die nähere Beschreibung pg. 44 u. ff.

a. Messinghülse, genau hineinpassend in den obern Hohlraum der Lampe, welche den Docht enthält. In der Zeichnung ist ein Stück dieser Hülse als weggeschnitten dargestellt, um die innere Einrichtung deutlicher sehen zu lassen.
b. Senkrechte Central-Röhre und
c. deren unteres knopfförmiges Endstück.
d. Horizontaler Schenkel der Röhrenleitung, zum Einschrauben in den Knopf c eingerichtet und
e. eine kleine Scheibe daran, um das Fortfliessen von Oel an diesem Röhrenschenkel nach vorn hin zu verhindern.
f. Federnde Messinghülse, befestigt durch
g. vier Arme, welche an der Innenfläche der Messinghülse a angelöthet sind.
h. Scheibenförmiger Brenner (statt des durchlöcherten Brenners L in Fig. 27) mittelst
i. eines kleinen Klobens an seinem untern Ende in das obere Ende der Röhre b eingesetzt.

Figur 29. Zange zum Fixiren der Zunge. Zwei-Drittels-Grösse. Das obere Ende ist gefenstert und an der innern Seite mit einer tiefen Furche versehen, welche von schmalkantigen Rändern begränzt wird. Oberhalb der Ringe der Griffenden geht durch dieselbe ein gezahnter Stab hindurch, welcher durch eine Feder in der Richtung gehalten wird, dass beim Schliessen der Zange die Zähne stets einschnappen und das Aufgehen der Zange verhindern, wenn nicht durch Aufrichten des Zahnstabes durch Fingerdruck an seinem freien Ende in der Richtung nach dem Ringe hin, das Eingreifen der Zähne verhindert wird.

Figur 30. Pincette zum Fassen und Fixiren des Kehldeckels in natürlicher Grösse, im halb geöffneten Zustande von der einen Seite dargestellt. Diese im ruhenden Zustande geschlossene und durch Fingerdruck auf die hintere rauhe Stelle ihrer beiden Branchen zu eröffnende Pincette läuft vorn in zwei lange bogenförmig gekrümmte Schenkel aus, die an ihrem freien Ende mit einer Reihe kleiner Zähne besetzt sind. Der eine Schenkel besteht aus einem einzigen Stücke, der andere aus zwei beweglich mit einander verbundenen Stücken, und überdiess kreuzen sich beide Schenkel noch in einem Charnier. Beim Gebrauch wird die geschlossene Pincette horizontal in den Mund eingeführt, bis das Ende der vordern Branche an der Vorderfläche des

Kehldeckels anstösst, was man in dem eingeführten Kehlkopfspiegel deutlich erkennen kann. Wird jetzt durch Fingerdruck die Pincette geöffnet, so hebt sich das vordere Ende entsprechend empor, bis es über den nach hinten von ihm zurückgedrängten Rand des Kehldeckels emporgestiegen ist. Lässt man jetzt mit dem Fingerdruck nach, so schnappt das emporgehobene Ende zurück und fasst den Kehldeckel an seinem obern Rande 1—2 Linien tief je nach der Haltung des Instruments. Die Federkraft, durch welche das Instrument geschlossen wird, darf nur eine sehr mässige sein, damit der Druck von dem Fassen des Kehldeckels keinen zu grossen Schmerz verursacht, andererseits muss aber auch an dem Instrumente ein leichter Zug ausgeübt werden können, ohne dass es den Kehldeckel los lässt.

Figur 31 und 32. Instrument zum Abschneiden und Zerschneiden von Kehlkopfspolypen in natürlicher Grösse. Figur 31 stellt dasselbe im geschlossenen Zustande von der einen Seite und Figur 32 im geöffneten Zustande von der andern Seite dar. Dasselbe stellt in seinem hintern zum Fassen bestimmten Theile eine Pincette mit gekreuzten, durch Fingerdruck einander zu nähernden Branchen dar, welche nach vorn in dünne lange, rechtwinklig gebogene Schenkel übergehen, welche dicht an einander fortlaufend in zwei kleine Messerchen ausgehen, die, unter einem rechten Winkel ansetzend, mit ihren Schneidrändern einander zugekehrt und mit ihren freien Spitzen rückwärts zu gerichtet sind. Die eine Branche besteht aus einem einzigen Stücke, die andere aus zwei durch eine in einem länglichen Schlitz laufende Schraube beweglich mit einander verbundenen Theilen. Die gleiche Vorrichtung in Verbindung mit einer kaum merklichen Biegung hält beide Schenkel beim Oeffnen und Schliessen des Instrumentes genau an einander. Werden nämlich hinten durch Fingerdruck die beiden Branchen einander genähert, so weichen unten die beiden Messerklingen in senkrechter Richtung auseinander (bis zu 4 Linien) und hört der Fingerdruck auf, so nähern sie sich augenblicklich und schieben sich dabei noch scheerenartig übereinander, wobei zwischen ihnen befindliche dünne Theile durchtrennt werden. Durch Druck auf die rauhe Stelle diesseits der Kreuzung der Branchen kann die schneidende Kraft noch vermehrt werden.

WELLCOME LIBRARY INSTITUTE

Fig. 1.

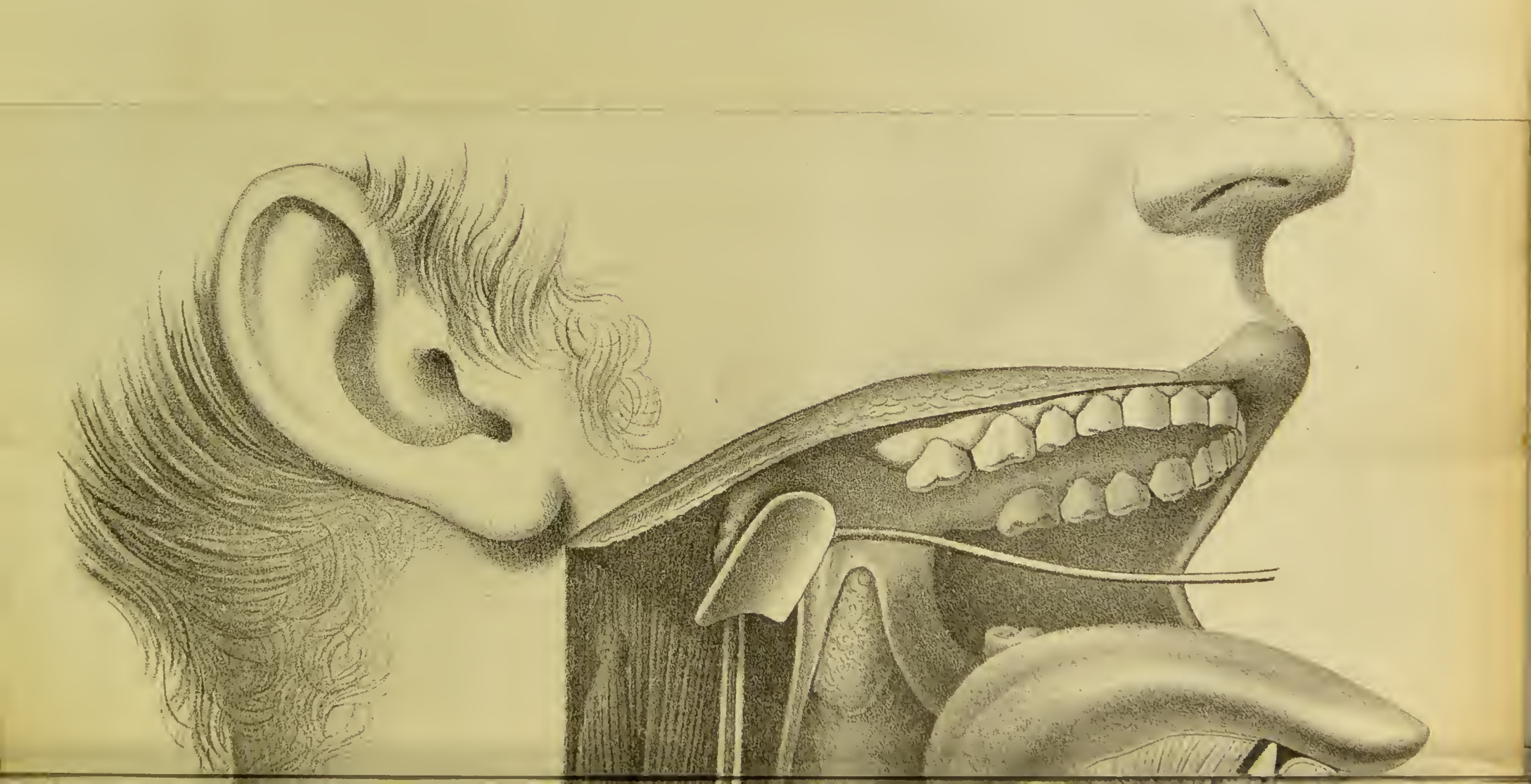

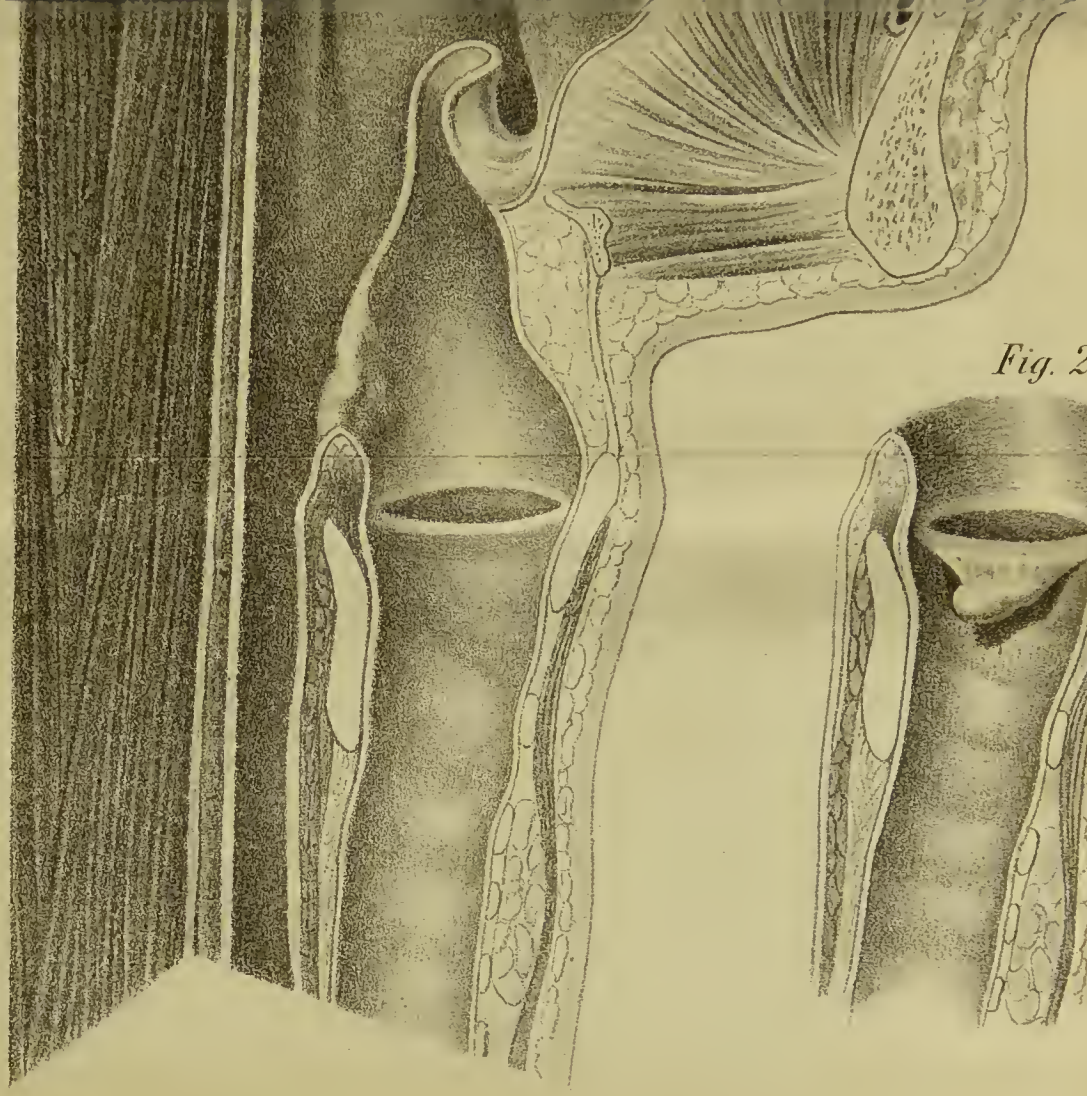

Fig. 2.

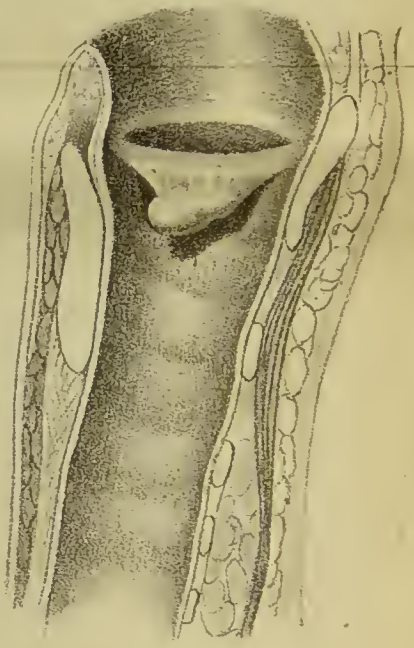

Nach d. Natur gez v J. Fritz

Carlsruhe. Chr. Fr. Müllersche Lith. Anstalt

Fig. 4.

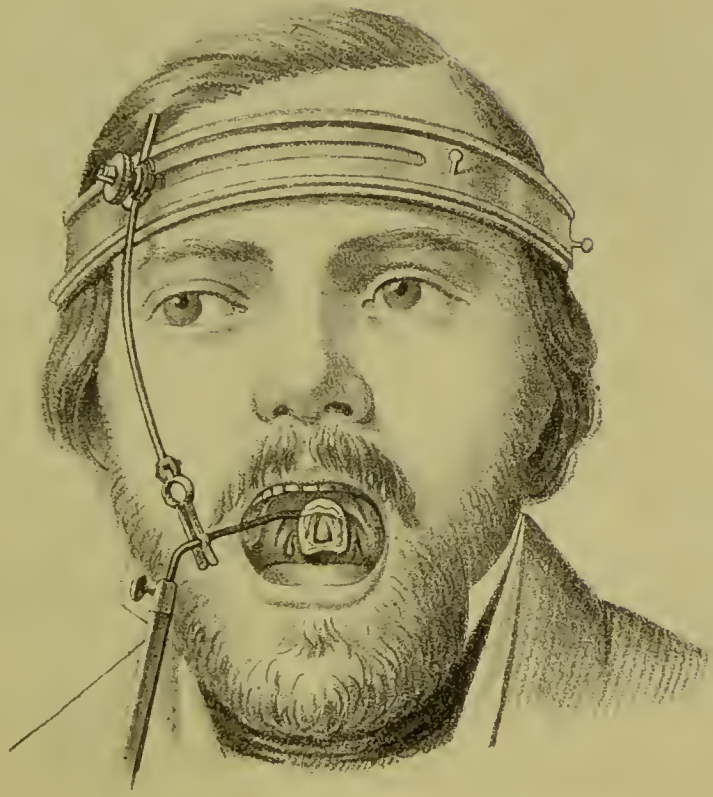

Fig. 6.

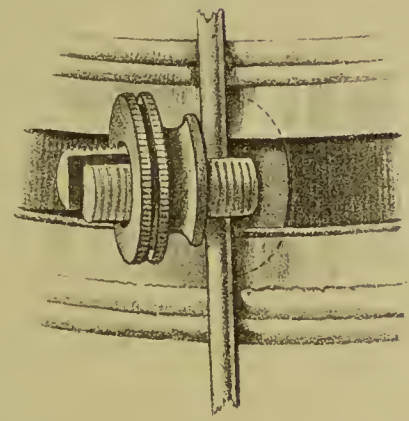

Fig. 5.

Fig. 3.

Fig. 20.

Fig. 21.

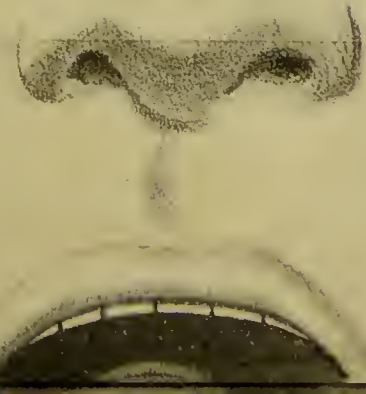

Fig. 22.

Fig. 16.

Fig. 8.



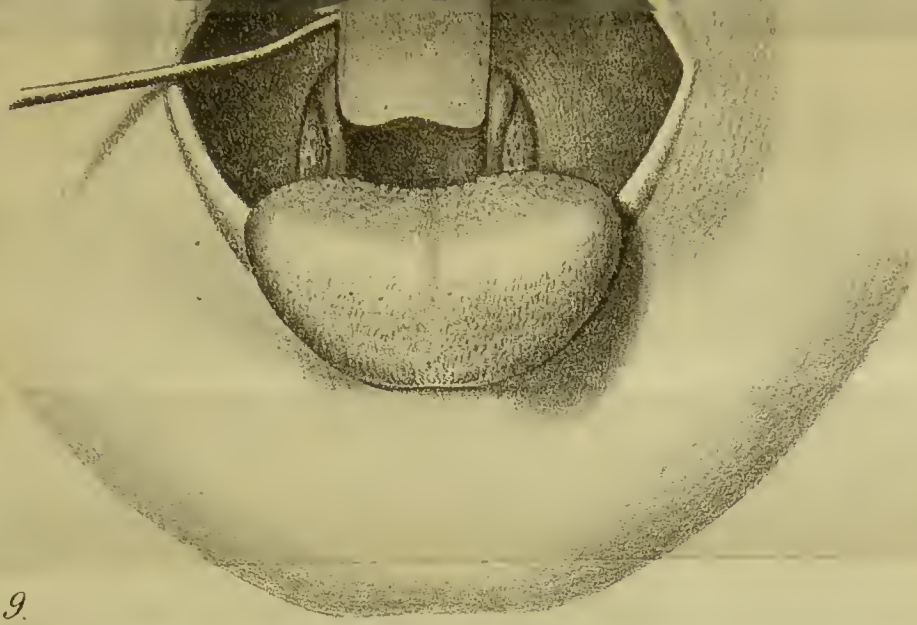

Fig. 11.

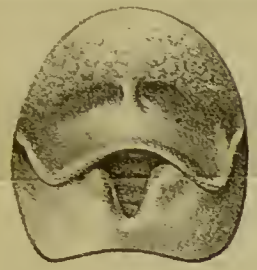

Fig. 18.

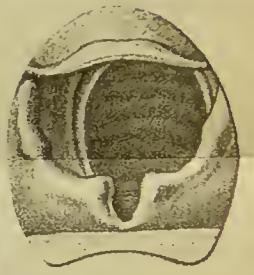

Fig. 9.

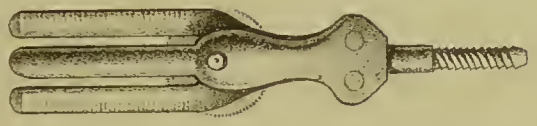

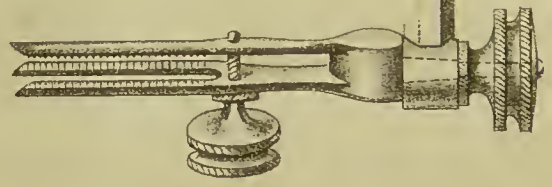

Fig. 14.

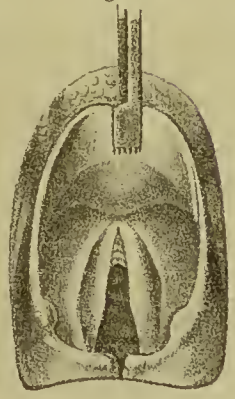

Fig. 12.

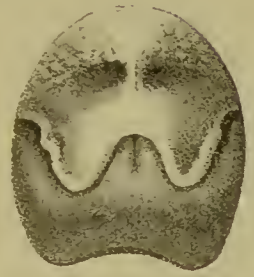

Fig. 13.

Fig. 15.

Fig. 19.

Nach d Natur gez.v J Fritz

Carlsruhe._Chr Fr Müllersche Lith Anstalt

Fig 10

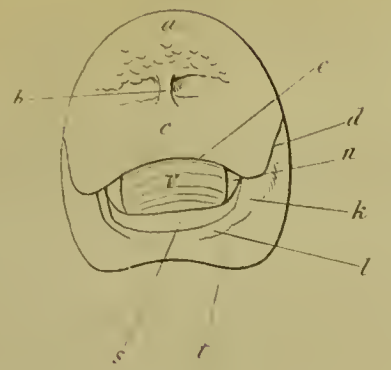

Fig 11

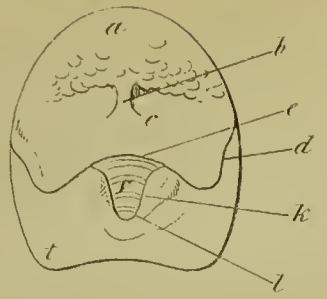

Fig 12

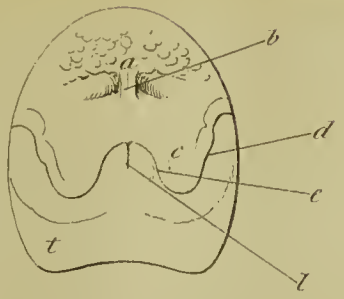

Fig 13

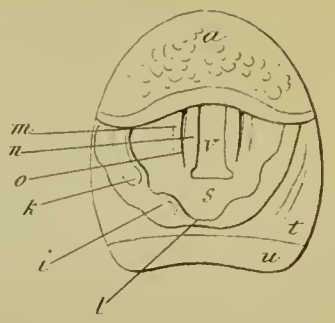

Fig 14

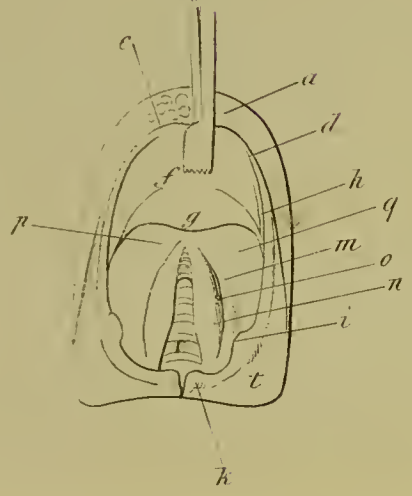

Fig 15

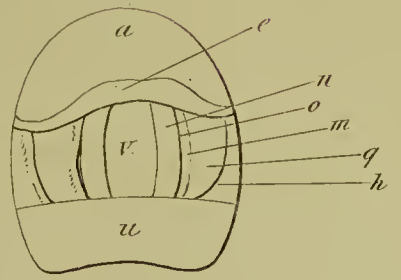

Fig 16.

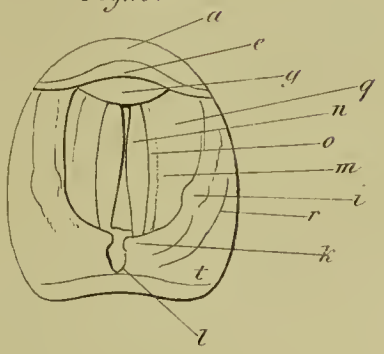

Fig 17.

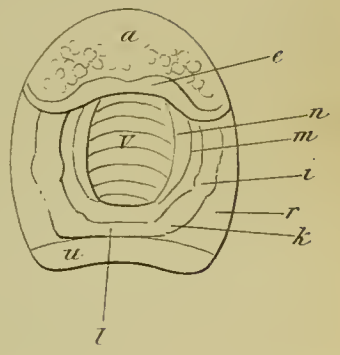

Fig 18.

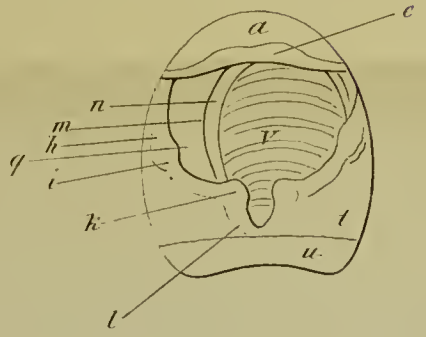

Fig 19.

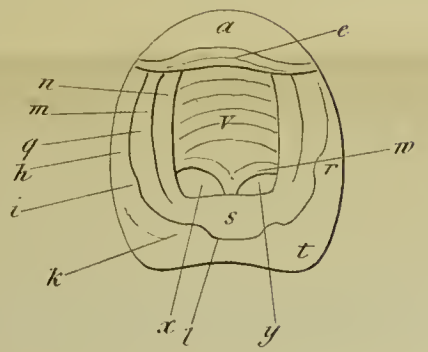

Carlsruhe. Chr. Fr. Müller'sche Lith. Anstalt.

Fig. 23.

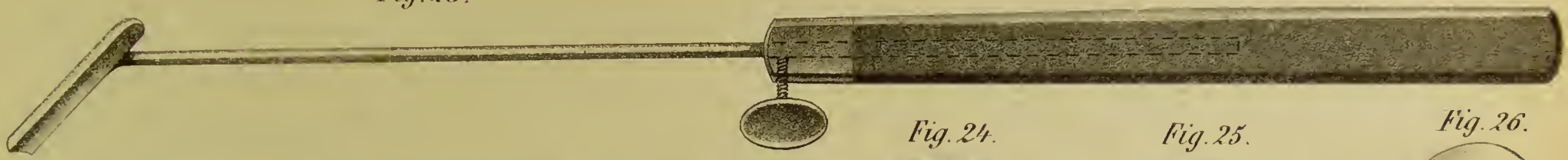

Fig. 24.

Fig. 25.

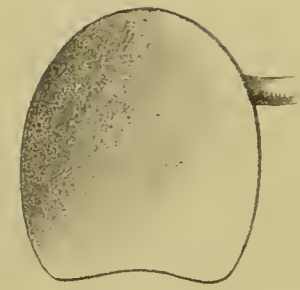

Fig. 26.

Fig. 31.

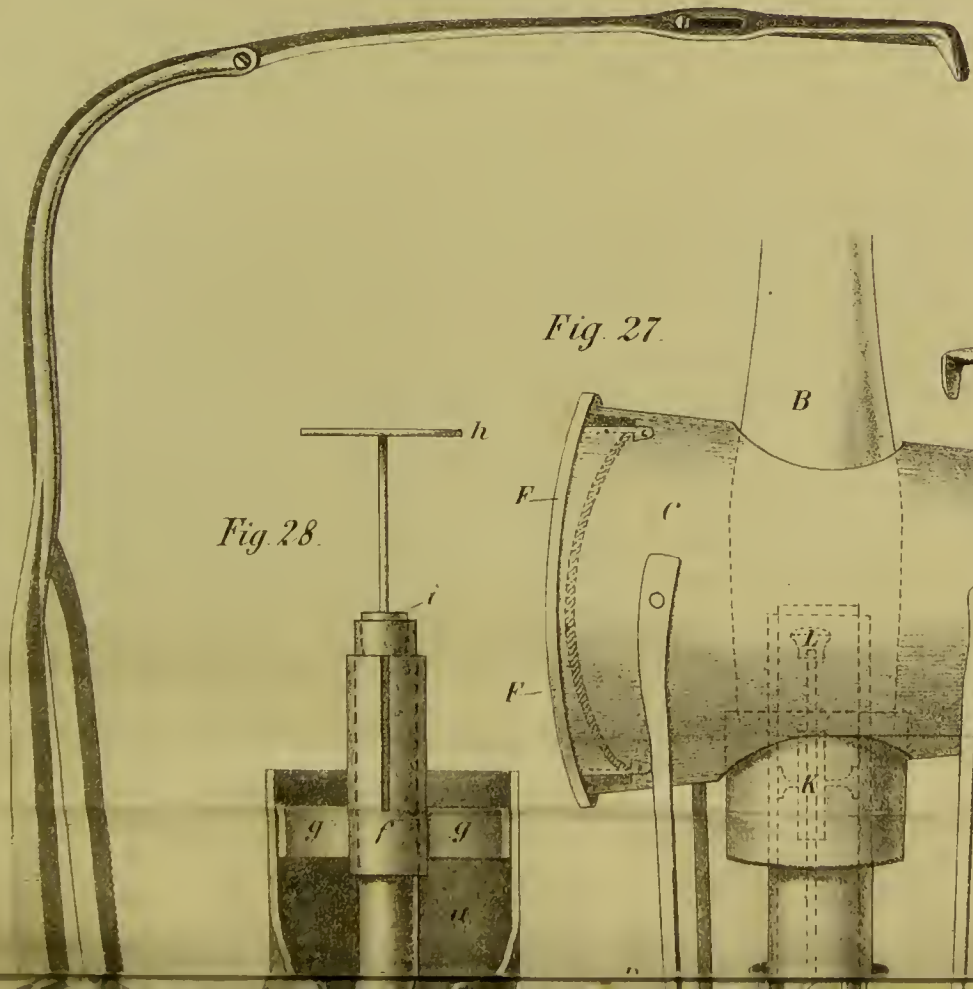

Fig. 27.

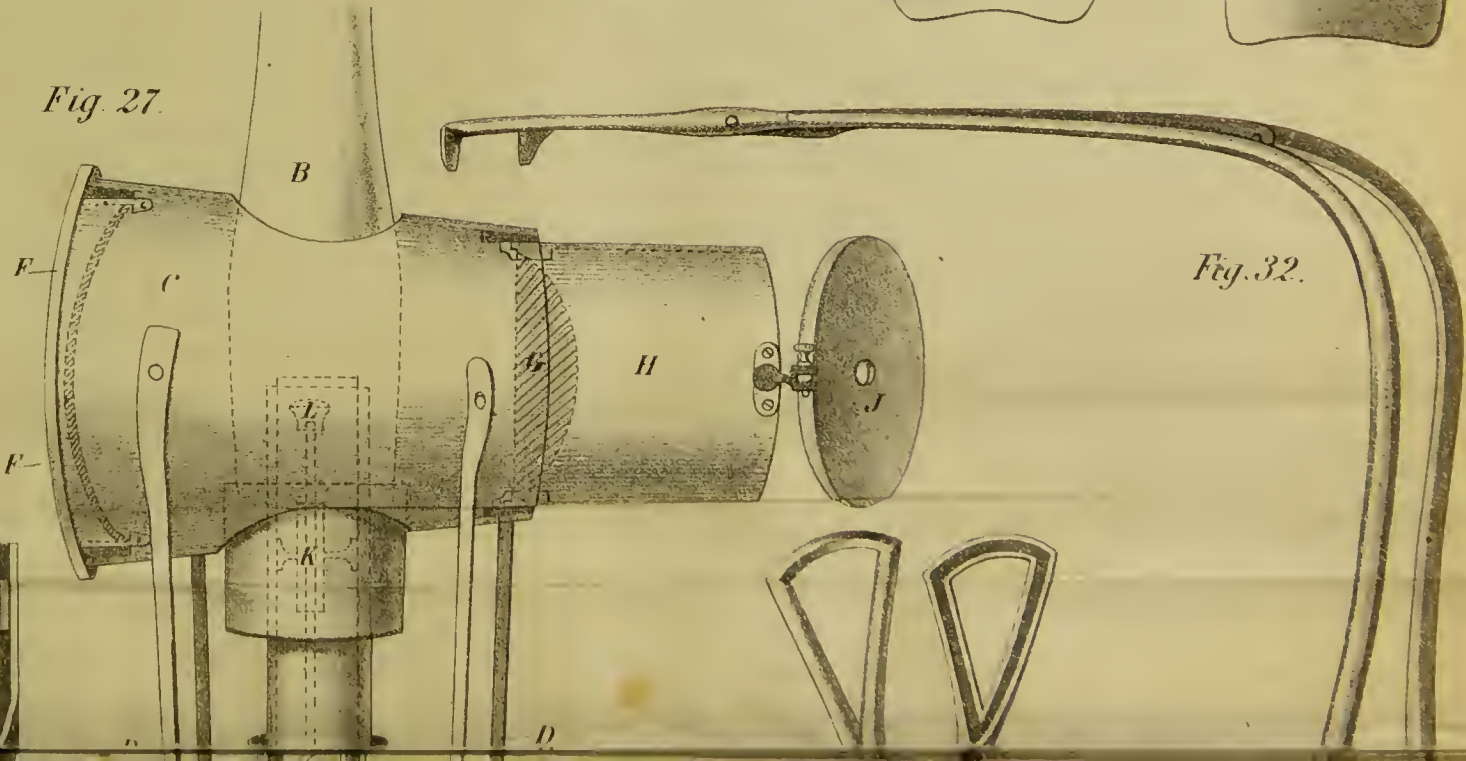

Fig. 28.

Fig. 32.

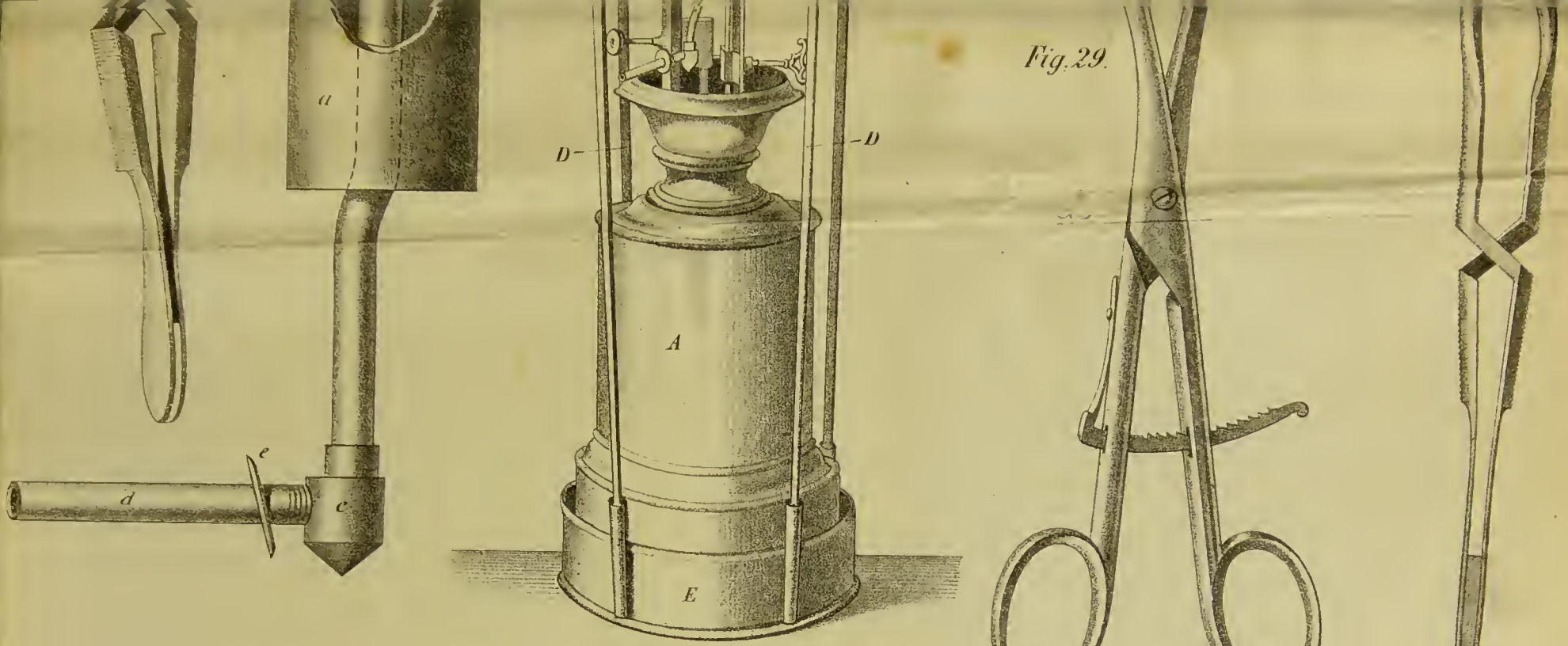

Fig. 29.

Fig. 30.



Nach d Natur gez v J Fritz

Carlsruhe _Chr Fr Müller sche Lith Anstalt